ZUR MORPHOLOGIE DES NERVEN-SYSTEMS VON HELIX POMATIA L.

INAUGURAL-DISSERTATION
ZUR ERLANGUNG DER DOKTORWÜRDE
DER HOHEN PHILOSOPHISCHEN FAKULTÄT
DER UNIVERSITÄT MARBURG

VORGELEGT

VON

ACAD. LUGD. BAT. BIBL.

ERNST SCHMALZ
AUS IHRINGSHAUSEN BEI CASSEL

MIT 16 FIGUREN IM TEXT

MARBURG IN HESSEN
1914

Von der Fakultät als Dissertation angenommen am 10. Dezember 1913

Referent: Herr Geh. Reg.-Rat Prof. Dr. E. KORSCHELT

Sonderabdruck aus: »Zeitschrift für wissenschaftliche Zoologie«. CXI. Bd., 4. H.

Meinen lieben Eltern

gewidmet

Zur Morphologie des Nervensystems von Helix pomatia L.

Von

Ernst Schmalz.

(Aus dem Zoologischen Institut in Marburg.)

Mit 16 Figuren im Text.

Inhaltsverzeichnis.

Seite

Vorbemerkungen 506

Nervensystem.

I. Schlundring 508

II. Cerebralganglien und Ursprung der Cerebralnerven 510

III. Verlauf der Cerebralnerven 516

IV. Eingeweideganglien und Ursprung der austretenden Nerven 527

1. Pleuralganglien 528

2. Parietalganglien 530

3. Visceralganglien 532

V. Verlauf der in den Eingeweideganglien entspringenden Nerven . . . 534

VI. Pedalganglien mit Ursprung der Pedalnerven 543

VII. Verlauf der Pedalnerven 545

VIII. Buccalganglien mit Buccalnerven 558

Verzeichnis der Ganglien, Commissuren, Connective und Nerven . 563

Literaturverzeichnis 565

Erklärung der Abkürzungen der Nervatur 566

Erklärung der übrigen Abkürzungen 567

In vorliegender Arbeit handelt es sich darum, die Lage und Gestalt der Ganglien genau zu untersuchen, sowie die von den Ganglien ausgehenden Nerven und deren Verzweigungen, soweit es mit dem Zeissschen Binocular möglich war, zu verfolgen und so die Innervationsgebiete der einzelnen Nerven festzustellen. Es darf gleich hier erwähnt werden, daß die zu den Untersuchungen verwandten Tiere in abgekochtem Wasser erstickt und dann 6—8 Stunden in 3- bis 4prozentige

Salpetersäure gelegt wurden. Dadurch trat eine Maceration der Gewebe mit Ausnahme der Nerven ein.

Histologische Untersuchungen sind nicht vorgenommen worden, weshalb die Nerven nur vom Austritt aus dem Ganglion an weiter verfolgt und ihre Ursprungsstellen im Innern nicht besonders festgestellt wurden.

Bei der Fähigkeit der Gastropoden, sich stark zu kontrahieren, wodurch natürlich die Nerven in Mitleidenschaft gezogen werden, ist es meines Erachtens nicht möglich, die Dicke eines Nerven genau, etwa in Millimetern, anzugeben, wie Böhmig es getan hat. Ich werde mich darauf beschränken, sie in dieser Beziehung mit andern Nerven zu vergleichen. Durch die Kontraktionen treten auch mehr oder weniger bedeutende Verschiebungen im Innern des Tieres ein, wodurch eine Änderung der gegenseitigen Lage der Nerven und Organe hervorgerufen wird. Deshalb ist es nicht immer möglich, eine für alle Fälle gültige Beschreibung zu geben. Diese wurde auch noch wesentlich durch den inkonstanten Verlauf vieler Nerven erschwert. Wo es möglich war, einen Normaltypus festzustellen, ist dies geschehen. In den andern Fällen mußten die hauptsächlichsten Variationen angegeben werden.

Zum Vergleich wurden eigene Untersuchungen an *Arion empiricorum* ausgeführt, wodurch vielfach das Verständnis der Verhältnisse bei *Helix pomatia* erleichtert und in mancher Beziehung eine Bestätigung der bei *Helix* erhaltenen Resultate erzielt wurde. Daß Arbeiten histologischer Natur ebenfalls herangezogen und bei Ausführung vorliegender Untersuchungen benutzt wurden, braucht kaum besonders erwähnt zu werden.

Die Arbeiten, die ich bei meinen eigenen Untersuchungen besonders zu berücksichtigen hatte, waren: Böhmig, Beiträge zur Kenntnis des Centralnervensystems einiger Pulmonaten-Gastropoden; Meisenheimer, Die Weinbergschnecke und Haller, Die Intelligenzsphären des Molluskengehirns. Ein Beitrag zur stufenweisen Entfaltung dieser bei den Achordaten.

Die Bezeichnung der Nerven übernahm Böhmig von von Ihering, auf den er auch in andern Punkten sich bezieht.

Die Untersuchungen von Simroth zeigen vorwiegend vergleichend anatomischen Charakter und kommen deshalb hier weniger in Frage.

Meisenheimer hat die Abbildungen von Böhmig übernommen und verschiedenes daran richtig gestellt. Die Bezeichnungen der Nerven hat er vielfach neu gewählt.

Die Angaben Hallers widersprechen zum Teil den meinen. Haller

untersucht vor allem eingehend den Globulus, einen Teil des Cerebralganglions; die wünschenswerte Ausführlichkeit und Genauigkeit fehlt dadurch bei den übrigen Teilen.

In allen den genannten Arbeiten werden die aus den Ganglien tretenden Nerven mit Innervationsgebiet nur namentlich angegeben, genauere Beschreibungen des Verlaufs dagegen fehlen. So hatte ich die Resultate der angeführten Arbeiten bezüglich des Centralnervensystems nachzuprüfen und zu erweitern, bezüglich der einzelnen Nerven und deren Verzweigungen war ich auf meine eigenen Untersuchungen angewiesen.

Über die Beziehungen der Sinnesorgane zu den Nerven ist eine umfangreichere Literatur als über die Nerven selbst vorhanden.

Die eingehenden Arbeiten über die Innervierung des Fußes von Biedermann: Studien zur vergleichenden Physiologie der peristaltischen Bewegungen und Simroth: Bewegungen unsrer Landschnecken, hauptsächlich erörtert an der Sohle des *Limax cinereoniger*, werden an geeigneter Stelle besprochen werden.

Alle Abbildungen geben die Ganglien und Nerven in ihrer Gestalt, ohne das umhüllende Bindegewebe, wieder; doch ist bei der Beschreibung letzteres genügend berücksichtigt worden.

Die Bezeichnungen der Ganglien und Nerven sind hauptsächlich von Meisenheimer übernommen. Einmal schienen sie mir am geeignetsten zu sein und dann ist es wohl auch von Vorteil, wenn man sich hierbei nur auf einen Autor stützt, um die schon bestehende Unklarheit und Mannigfaltigkeit der Nomenklatur nicht noch zu vermehren. Zudem hat Meisenheimer ja nach Möglichkeit die schon vorhandenen Bezeichnungen beibehalten und nur unbenannte und unpassend benannte Nerven neu bezeichnet.

Auch sind von Meisenheimer angewandte Namen vielfach zur Bezeichnung der andern Organe benutzt worden. Wo ich neue Bezeichnungen für bisher unbekannte oder unbenannte Nerven eingeführt habe, ist dies jedesmal angegeben.

I. Der Schlundring (Fig. 1).

Bei *Helix pomatia* liegen wie bei der Mehrzahl aller Pulmonaten die Ganglien in der vordern Hälfte des Tieres konzentriert. Alle Organe des Körpers werden von hier aus innerviert. Die Ganglien bilden, mit Ausnahme der Buccalganglien, mit ihren Commissuren und Connectiven einen Schlundring um den Darm. Unter Commissuren sind hier der neuern Bezeichnung entsprechend die Verbindungen der Ganglien-

hälften, unter Connectiven die Verbindungen verschiedener Ganglien verstanden.

Die Cerebralganglien (Fig. 1 *cg*) liegen beim ausgestreckten Tier dem Ösophagus auf. Seitlich um den Darm und die Speichelgänge herum laufen von den Cerebralganglien das Cerebropleuralconnectiv (Fig. 1 *cplc*) zu den Eingeweideganglien (Fig. 1 *eg*) und das Cerebropedalconnectiv (Fig. 1 *cpc*) zu den Pedalganglien (*pdc*). Diese beiden Ganglien (*eg*, *pdc*) liegen unter dem Ösophagus, so daß man wie Böhmig ein supra-ösophageales und ein infra-ösophageales Ganglion unterscheiden kann.

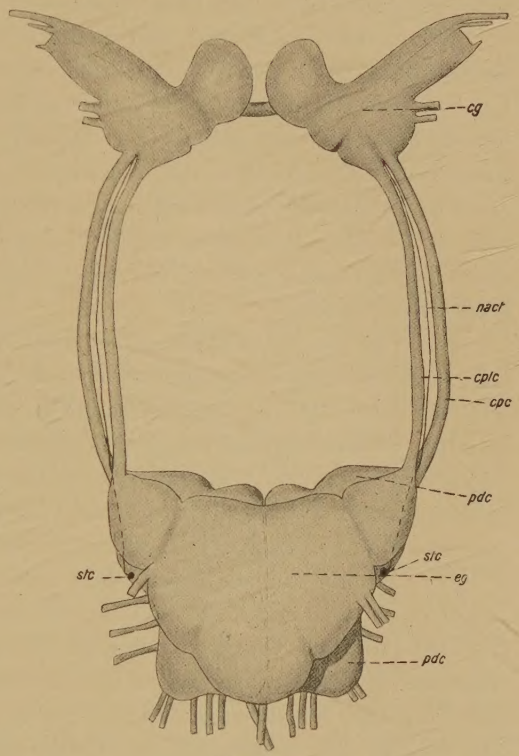

Fig. 1.

Schlundring in Dorsalansicht mit Nervus acusticus (*nact*) und Statocyste (*stc*). Das umhüllende Bindegewebe ist, wie auch in den folgenden Figuren nicht gezeichnet. Die Buchstabenerklärung für sämtliche Figuren findet sich am Schluß der Arbeit.

Die Eingeweideganglien (Fig. 1, *eg*) bestehen nun ihrerseits wieder aus fünf Ganglien, deren Benennung in der Literatur eine recht verschiedene ist. Hier wird, wie bei Meisenheimer, die Nomenklatur angewandt, welche Hescheler in »Lang, Lehrbuch der vergleichenden Anatomie der wirbellosen Tiere« verwendet.

Danach sind die äußersten der Eingeweideganglien die Pleuralganglien (Fig. 6*a*, 6*b*, *plg*), darauf folgen nach innen zu die Parietalganglien (Fig. 6*a*, 6*b*, *pcl*, *pcr*) und zwischen diesen liegt das Visceralganglion (Fig. 6*a*, 6*b*, *vc*). Die beiden Pedalganglien (Fig. 1, *pdc*) liegen unter den Eingeweideganglien, etwas näher dem Kopfende des Tieres zu als diese und sind mit ihnen durch zwei Pleuropedalconnective (Fig. 6*b*, 11*a*, *ppc*) verbunden. Während die Pedalganglien in horizontaler Lage der Muskelmasse des Fußes aufliegen (Fig. 13*a*), sind die Ein-

geweideganglien nach vorn abwärts geneigt. Durch den entstandenen keilförmigen Spalt tritt die Aorta (Fig. 5, *a*) zwischen den Eingeweide- und Pedalganglien hindurch. Nach den Seiten treten dann, noch zwischen den Eingeweide- und Pedalganglien die Cerebralarterien (Fig. 3, *ac*) ab, die im Schlundring nach vorn verlaufen und hauptsächlich Äste an die Cerebralganglien, den Mund, die Tentakel, die Körperhaut und auf der rechten Seite zum Penis abgeben.

Wenig weiter nach vorn, den Cerebralarterien benachbart, tritt die Arteria buccalis an der Aorta aus und behält die Richtung der letzteren bei. Die Aorta selbst tritt dann im Bogen um die Pedalganglien herum, um als Arteria pedalis (Fig. 14 ap_1), parallel der Aorta, im Fuß nach hinten zu verlaufen und diesen mit einer Anzahl Seitenäste — auf Fig. 14 sind die ersten mit ap_2 bezeichnet — zu versorgen. Vielfach laufen diese Blutgefäße mit Nerven zusammen. Ich erwähne hier die Verzweigungen der Aorta, um später nicht nochmals darauf zurückkommen zu müssen.

Ein Teil des Columellarmuskels zieht im nichtkontrahiertem Zustand unter dem Darm zum Schlundkopf. Dieser paarige Muskel (Fig. 3, *bm*) bedeckt dann die Unterschlundganglien (Fig. 1, *eg, pdc*) meist vollständig. Kontrahiert sich dagegen der Muskel, so wird der Schlundkopf durch den Schlundring hindurchgezogen und dadurch nimmt letzterer beliebige Lagen zwischen Radula und dem vorderen Ende des Ösophagus ein. Man vergleiche die Lage des Schlundringes auf Fig. 3 und 15.

Die Cerebralganglien liegen weiter nach vorn als die Unterschlundganglien, dadurch erhält der Schlundring eine nach vorn geneigte Lage (Fig. 15). Sämtliche Ganglien, Commissuren und Connective des Schlundrings sind von einer gemeinsamen starken Bindegewebshülle umgeben, so daß der ganze Schlundring dadurch das Aussehen einer quadratischen oder rechteckigen Fensteröffnung erhält. Die Bindegewebsschicht setzt sich längs der einzelnen Nerven mehr oder weniger stark fort. Bei jungen Tieren ist das umhüllende Bindegewebe noch schwach entwickelt, man kann dann oft durch die dünne Bindegewebsschicht schon die Ganglien genau sehen. Leicht läßt sich beim erwachsenen Tiere das Bindegewebe von den Eingeweideganglien entfernen, während dies bei den Cerebralganglien schon schwieriger ist und eine Trennung der Eingeweide- von den Pedalganglien erst nach einiger Übung gelingt.

II. Die Cerebralganglien (Fig. 2 *a*, *b*).

Die Cerebralganglien bestehen aus zwei, durch eine kräftige Commissur (*cc*) verbundene Ganglien, die in ihrer Form nie ganz überein-

stimmen. Ihre größte Breite beträgt 3—3,5 mm. Die Commissur ist nach dem Hinterende des Tieres zu leicht ausgebuchtet und mündet in breitem Ansatz in der Mitte der Unterseite des Ganglions. Das Bindegewebe verdeckt die Gestalt der Ganglien fast vollkommen. Am stärksten ist es in der Mitte zwischen den Ganglien und nimmt nach den Seiten, nach denen Nerven verlaufen, langsam an Mächtigkeit ab. Die Nerven der Cerebralganglien sind in diese Bindegewebsschicht eingebettet, haben aber nicht, wie die meisten Nerven der andern Ganglien, eine eigene starke Bindegewebshülle. Zwischen den beiden Cerebralganglien ist das Bindegewebe nicht nur am stärksten, sondern zeigt hier auch eine besondere Färbung: es ist gelb bis braungelb pigmentiert, während sonst das Bindegewebe eine grauweiße Färbung hat. Nach dem großen Fühler zu ist es dunkel pigmentiert. Haller nennt die Cerebralganglien »Gehirn«; nach ihm »läßt sich die Form jeder Gehirnhälfte mit einer Scheibe von verzerrter Form vergleichen, der nach vorn ein Ellipsoid und seitlich am Beginn der Quercommissur ein nierenförmiges Gebilde angesetzt sind«. Weiter unterscheidet Haller auf Grund histologischer Untersuchungen in Übereinstimmung mit Böhmig drei Abteilungen in jeder Gehirnhälfte. Er schreibt darüber folgendes: »Der erste Abschnitt besitzt nach Böhmig ‚einen centralen Ballen von Punktsubstanz, der an seiner Peripherie von einer Ganglien-, schicht begleitet ist. Dieser Zellbelag variiert aber an Mächtigkeit Form und Größe der Zellen außerordentlich'.

Die zweite Abteilung ist der medianen Hälfte des vorderen Ganglienrandes angefügt, von ellipsoider Form mit kreisrundem Querschnitt. In ihrer Bildung weicht diese Abteilung von den beiden andern ab, denn, während bei diesen eine den ganzen Punktsubstanzballen umhüllende Rindenschicht von Zellen vorhanden ist, liegt dort das Zelllager neben dem Punktsubstanzballen, und zwar auf der äußeren Seite desselben'.

Die dritte Abteilung der jederseitigen Hirnhälfte ist die kleinste und medianwärts gelegene, sie ist den beiden andern insofern nicht gleichwertig, ‚als sie nur von einem Ganglienzellenlager ohne Punktsubstanzballen gebildet wird'. Diese Abteilung bilden große Zellen und sie soll keinem Nerven zum Ursprung dienen«.

Auch rein äußerlich betrachtet lassen sich diese drei Teile des Ganglions unterscheiden, wenn auch die Grenzen zwischen ihnen im Ganglion schwieriger anzugeben sind. Die Abschnitte Böhmigs I, II und III sind im Folgenden mit Metacerebrum, Protocerebrum und Mesocerebrum bezeichnet. Diese Bezeichnungen werden auch allgemein

für die Teile des Insektengehirns angewandt. B. DE NABIAS hat sie für die Gastropoden eingeführt, doch ist hier über die einzelnen Funktionen dieser Teile bis jetzt Genaues noch nicht bekannt.

Protocerebrum.

Das Protocerebrum (der Abschnitt II bei BÖHMIG) [Fig. 2*a*, 2*b*, *Pc*], das mit seinem äußeren Teile meist durch das Bindegewebe schon deutlich sichtbar ist, soll nach genanntem Autor eine ellipsoide Gestalt besitzen. Dieser Vergleich scheint mir nicht passend gewählt, eher stimme ich mit HALLER überein, der es konisch nennt. Nach meinen Untersuchungen hat dieser Teil des Ganglions die Form eines abgestumpften Kegels, der mit seiner breiten Grundfläche der übrigen

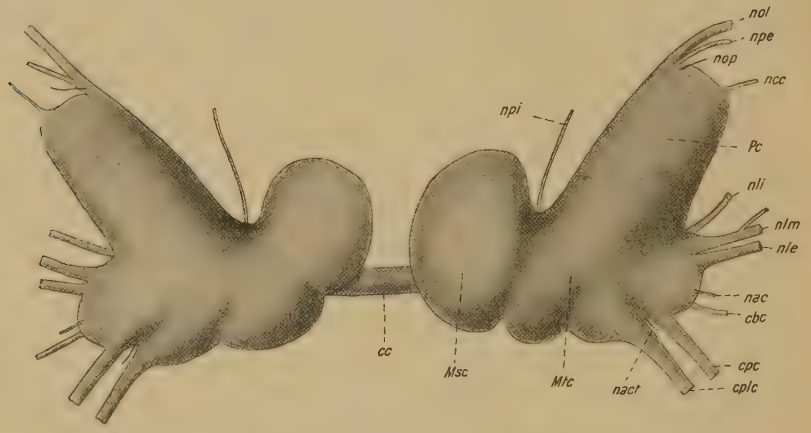

Fig. 2*a*.
Die Cerebralganglien mit austretenden Nerven (Dorsalansicht).

Ganglienmasse ansitzt. Sein Querschnitt ist an seiner Grundfläche kreisförmig und wird gegen das dünnere Ende zu ellipsenförmig, wobei die Abplattung in einer der Fußsohle des Tieres parallelen Ebene erfolgt. Die obere Grundfläche des Kegels ist gewölbt und liegt weiter nach außen, als der breitere Fuß. Die Lage des Protocerebrums in der Medianebene, wie BÖHMIG, HALLER und MEISENHEIMER sie in ihren Zeichnungen angeben, wird in Wirklichkeit wohl nie ganz erreicht werden. Das Protocerebrum unterscheidet sich schon durch seine helle, fast weiße Farbe von den übrigen Ganglienteilen, seine Oberfläche ist meist gleichförmig glatt und zeigt nicht die Granulation der andern Teile.

In diesem Abschnitt haben nach den bisherigen Angaben (BÖHMIG und HALLER) keine Nerven ihren Ursprung. Zwar treten an der dem

Kopfende am nächsten gelegenen Ecke eine Anzahl Nerven aus, doch verzweigen sich diese von einem Nervenstamm, der in dem hinter dem Protocerebrum gelegenen Ganglienteil entsteht und, auch äußerlich vielfach sichtbar, durch das Protocerebrum nur seinen Weg nimmt.

Der stärkste dieser Nerven ist der Nervus olfactorius (Fig. 2*a*, 2*b*, *nol*, s. S. 518), Böhmig nennt ihn Nervus ommatophorus, der nach Ansicht von Meisenheimer, wie nach der von Böhmig den Nervus opticus (Fig. 2*a*, *nop*) enthält. In Wirklichkeit ist aber der Nervus opticus (s. S. 519), wie schon Leydig richtig gesehen, stets ein selbständiger Nerv, allerdings ein Seitennerv des Nervus olfactorius, der aber schon innerhalb des Ganglions oder kurz nach Austritt des Nervus olfactorius aus dem Ganglion von diesem sich abzweigt. Meist sind sogar, wie Hensen schon richtig beobachtet hat, zwei derartige Nerven vorhanden.

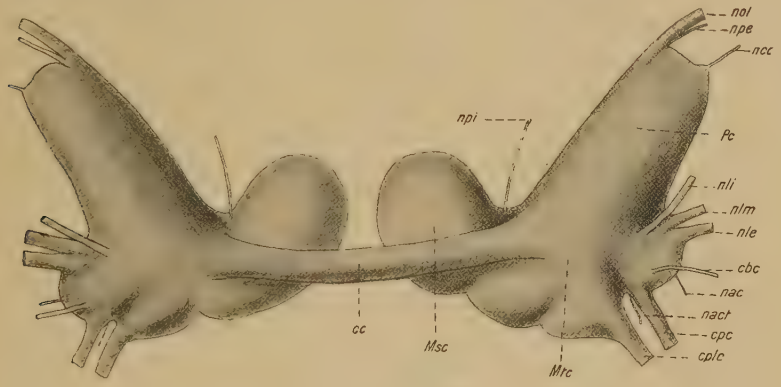

Fig. 2*b*.

Die Cerebralganglien mit austretenden Nerven (Ventralansicht).

Ein Nerv, der an Stärke eine Mittelstellung zwischen dem Nervus olfactorius (Fig. 2*a*, 2*b*, *nol*) und dem Nervus opticus (Fig. 2*a*, *nop*) einnimmt, zweigt sich nahe am Ganglion von dem Nervus olfactorius ab und läuft zur Tentakelscheide (Fig. 3, *tsch*). Ich bezeichne ihn nach Meisenheimer als Nervus peritentacularis externus (Fig. 2*a*, 2*b*, *npe* [s. S. 520]). Es ist wohl der Nerv, den Böhmig folgendermaßen beschreibt: »Bald nach seinem« (des Nervus olfactorius) »Austritt zweigt sich ein feiner Nerv ab, der sich in der Umgebung des Mundes verliert«. Diese Nerven verlassen das Ganglion alle an dem vorderen Rande der oberen Kegelfläche, an dem hinteren Rande tritt noch ein Nerv aus, der bis jetzt noch nirgends erwähnt wurde. Deutlich zu sehen ist er nur bei ganz jungen Tieren, und hier hat er die Dicke des Nervus peritentacularis externus. An seiner Austrittsstelle ist er deutlicher zu erkennen,

als in seinem späteren Verlauf. Er führt zur Haut in der Nähe des großen Fühlers, ich möchte ihn deshalb Nervus cutaneus cephalicus (Fig. 2 *ncc* [s. S. 520]) nennen. Bei *Arion empiricorum* habe ich ihn genau wie bei *Helix pomatia*, nur stärker und gleichmäßiger, gefunden. Ob dieser Nerv sich vom Stamme des Nervus olfactorius abzweigt oder einen gesonderten Ursprung im Protocerebrum hat, muß durch histologische Untersuchungen noch festgestellt werden. Den Nerven: Nervus olfactorius, Nervus peritentacularis externus und Nervus cutaneus cephalicus scheinen in der Abbildung von Haller die Nerven 2, 3 und 4 zu entsprechen, von denen er allerdings nur den Ursprung angibt.

Mesocerebrum.

An den eben besprochenen Abschnitt schließt sich medianwärts ein nieren- oder eiförmiges Gebilde an (Fig. 2, *Msc*), der Abschnitt III Böhmigs, das Mesocerebrum Meisenheimers, das in seiner Gestalt größeren Änderungen unterworfen ist als die andern Teile des Ganglions. Auch sind die beiden Mesocerebra eines Ganglienpaares nie ganz gleich. Das Mesocerebrum bildet mit dem Protocerebrum an der gemeinsamen Ansatzstelle einen tiefen Sattel, der sich meist in Gestalt einer Einsenkung auf dem Ganglion weiter nach hinten zieht und wohl als Grenze zwischen dem Mesocerebrum und dem dritten noch nicht beschriebenen Teil des Ganglions angesehen werden kann. Doch sind diese Verhältnisse recht inkonstant, wie Fig. 2 zeigt. Aus genanntem Sattel tritt an der Unterseite des Ganglions nahe dem vorderen Rande ein Nerv, den ich wie Meisenheimer Nervus peritentacularis internus (Fig. 2 *a*, 2 *b*, *npi* [s. S. 521]) nennen will. Böhmig hat ihn nicht benannt. Dieser Nerv innerviert zusammen mit dem Nervus peritentacularis die Fühlerscheide des großen Fühlers. Er ist etwas schwächer als der Nervus peritentacularis externus und verläuft nach vorn über den Schlundkopf hin. Nach der Figur, die Böhmig gibt, hat dieser Nerv auch seinen Ursprung in dem dritten, noch nicht beschriebenen Teil des Ganglions. Die Farbe des Mesocerebrums ist ein dunkles Gelb. Weitere Nerven treten aus ihm nicht aus, haben nach obigem auch in ihm keinen Ursprung.

Metacerebrum.

Ungefähr im rechten Winkel legt sich der dritte und größte der drei Ganglienabschnitte (Fig. 2 *a*, 2 *b*, *Mtc*) — der I. Abschnitt Böhmigs, das Metacerebrum Meisenheimers — den beiden andern an. Beide Autoren nennen seine Form »verzerrt scheibenförmig«. Grob ausgedrückt hat

er eine Mittelform zwischen einer Ellipse und einem Rechteck. Die Außenseite dieses Teils ist charakterisiert durch meist drei kleine, wulstartige Ausbuchtungen, die sich gegen die Ganglienmitte in eine Ebene ausgleichen. Diese Ebene ist nach der Außenseite des Ganglions zu abwärts geneigt. Der mediane Wulst ist am umfangreichsten, dem Mesocerebrum ähnlich, auch granuliert. Allgemein nimmt die Granulation vom Mesocerebrum nach den Seiten zu allmählich ab. Der zweite Wulst verjüngt sich an seinem äußern Rand in das Cerebropleuralconnectiv (Fig. 2 *cplc*); diesem benachbart verläßt am innern Rand der dritten Ausbuchtung das Cerebropedalconnectiv (Fig. 2, *cpc*) scharf abgesetzt das Ganglion. Die beiden Connective sind gleich stark, etwas bedeutender an Umfang als der Nervus olfactorius. Zwischen ihnen tritt der äußerst dünne Nervus acusticus (Tig. 2 *a*, 2 *b*, *nact* [s. S. 525]) aus dem Ganglion. Die übrigen Nerven und das Cerebrobuccalconnectiv (Fig. 2, *cbc*) treten aus dem dritten Wulst aus, letzteres stets auf der Unterseite dieser Ausbuchtung in der Nähe der Einmündung des Cerebropedalconnectivs. Doch nie habe ich wie Haller gesehen, und Böhmigs und Meisenheimers Angaben stimmen hierin mit den meinen überein, daß es in das Cerebropedalconnectiv eintritt. Es ist nicht so stark, wie die beiden Schlundringconnective.

Ein dünner Nerv, dem Nervus opticus etwa entsprechend, den ich bisher in der Literatur noch nicht, wohl aber bei *Arion empiricorum* gefunden habe, verläßt das Ganglion am mittleren Teil des Randes dieser Ausbuchtung. Da er zur Arteria cerebralis (Fig. 3, *ac*) geht, heißt er am besten Nervus arteriae cerebralis (Fig. 2 *a*, 2 *b*, *nac*). Am vordern Teil des Randes dieser Ausbuchtung, an der Grenze zum Protocerebrum verlassen zwei Lippennerven, Nervus labialis medianus (Fig. 2 *nlm* [s. S. 522]) und hinter diesem Nervus labialis externus (Tig. 2 *nle* [s. S. 522]) nach Meisenheimer in gleicher Stärke, die der des Nervus olfactorius wenig nachgibt, das Ganglion. Meist zweigen sich vom Nervus labialis medianus, den Böhmig Nervus facialis nennt, auf der rechten Körperseite ein oder zwei Penisnerven ab. Der dritte Lippennerv Nervus labialis internus (Fig. 2 *b* *nli* [s. S. 523]) verläßt das Ganglion auf der Unterseite medianwärts vom Nervus labialis medianus, nicht weit vom seitlichen Rand, und ist schwächer als die beiden andern. Nach der Abbildung Böhmigs teilt sich der Nervus labialis internus in zwei Äste, Böhmig hat aber diese Teilung in seiner Arbeit nicht erwähnt. Meisenheimer (s. S. 28) gibt die Figur in Anlehnung an Böhmig, zeichnet aber nur einen Nerven; ich habe auch nie eine derartige Verzweigung gesehen.

Nach der Zeichnung von Haller können die Nerven 1, (5, 6), 7 und 8 nur den Nerven: Nervus peritentacularis internus, Nervus labialis internus, Nervus labialis medianus und dem Nervus labialis externus entsprechen. Im allgemeinen stimmen die Angaben von Haller mit denen von Böhmig und Meisenheimer wenig überein. Die Ergebnisse meiner Untersuchungen kann ich mit denen der beiden Letzteren viel eher in Einklang bringen, als mit denen von Haller.

Von der Arteria cerebralis tritt ein Seitenast über die beiden stärkeren Lippennerven hinweg zum Ganglion, verläuft hier unter dem Bindegewebe dem Ganglion fest aufliegend bis zu dessen Mitte und teilt sich hier in mehrere Seitenzweige.

III. Verlauf der von den Cerebralganglien austretenden Nerven.

Mit Ausnahme des Nervus acusticus (Fig. 1 *nact*) und des Nervus arteriae cerebralis (Fig. 3 *nac*) gehen alle Nerven der Cerebralganglien zum Kopfende des Tieres. Die Zahl dieser Kopfnerven ist auffallend groß. Über ihre genauere Funktion besteht noch ziemliche Unklarheit. Nach Simroth sind die Cerebralnerven »meist sensibler, doch wohl auch motorischer Natur. Wahrscheinlich ist eine Anzahl von Kopfnerven gemischt, doch scheinen auch rein motorische nicht zu fehlen«. Haller ist derselben Ansicht wie Simroth. Nach ihm sind die Nerven, die zum großen Fühler gehen, die »Ommatophorusgruppe«, »alle gemischte Nerven in ziemlich gleicher Weise«. Bei den Lippennerven soll sich »ein gewisser Drang zur Sonderung in sensorische und motorische kund« geben. Er schließt dies alles aus dem Endverhalten und der histologischen Struktur der Nerven. Näher darauf einzugehen ist hier nicht der gegebene Ort.

Auf jeden Fall hat man wegen der reichen Innervierung dem Kopfende einen besonders hohen Grad von Empfindlichkeit zuzuschreiben.

Alle Nerven, die zu Sinnesorganen, das heißt zu Stellen des Körpers gehen, die vermöge der Anhäufung von Sinneszellen besonders gegen Eindrücke von außen empfindlich sind, kommen aus den Cerebralganglien, so der Nerv zum Auge, zur Statocyste, zu den Tentakeln. Letztere dienen der herrschenden Auffassung nach neben der Tast- besonders der Geruchs- und Geschmacksempfindung.

Die Cerebralnerven laufen den größten Teil ihres Weges frei in der Körperhöhle, behalten dabei eine gleichmäßige Stärke bei und teilen sich meist erst kurz vor ihrem Eintritt in das betreffende Innervationsgebiet. Ein abweichendes Verhalten zeigt hierin eigentlich nur der Penisnerv (Fig. 12, *np*).

Nimmt man die histologischen Ergebnisse Böhmigs zu Hilfe, so kann man sagen, daß Nerven, die benachbarte Gebiete in der Kopfregion besorgen, auch benachbarten Ursprung im Ganglion haben. Im

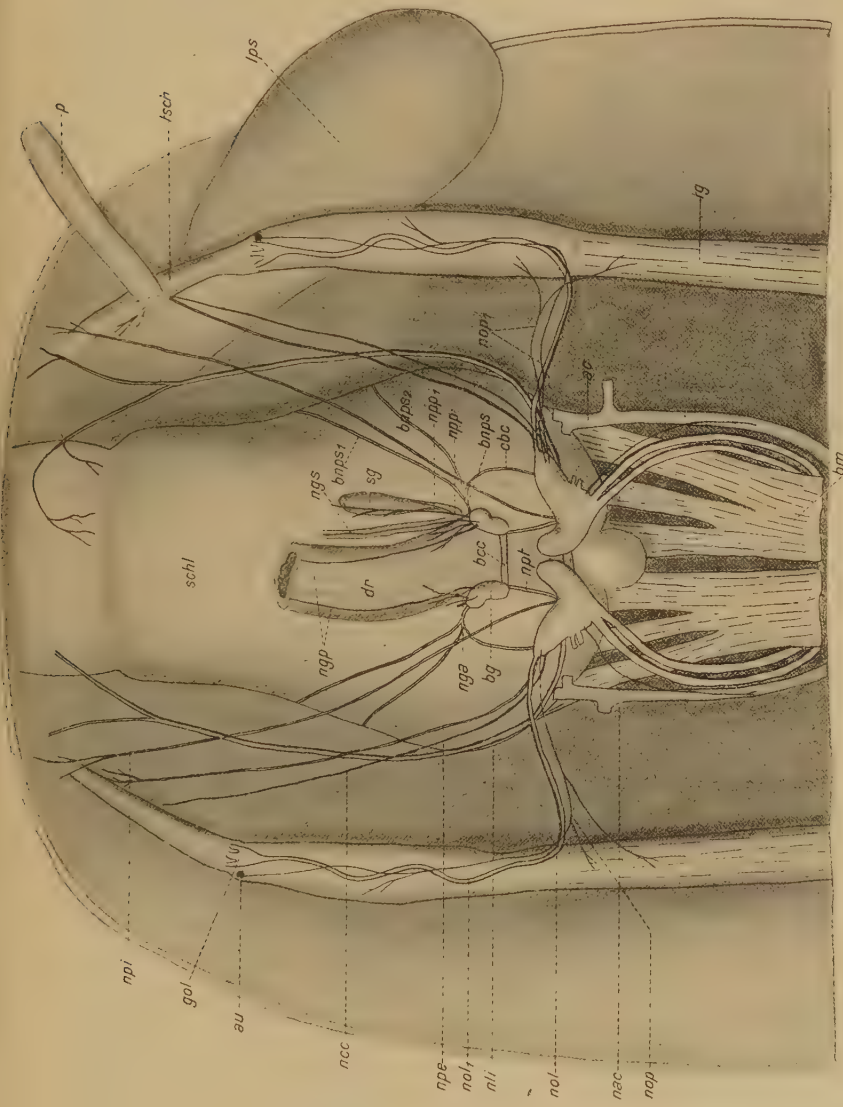

Fig. 3.

Das Kopfende des Tieres ist dorsal in der Medianebene geöffnet und die Körperdecke seitlich ausgebreitet. Vom Ösophagus ist nur ein kurzes Stück hinter dem Radulasack (*schl*) nach vorn zurückgeklappt gezeichnet. Die von den Buccal- (*bg*) und Cerebralganglien (*cg*) ausgehenden Nerven sind bis auf den äußeren und mittleren Lippennerv und die Penisnerven alle angegeben.

Folgenden wird dies genauer an den Nerven zum großen Fühler und an den Lippennerven gezeigt werden, die ja zusammen die meisten und stärksten aller Cerebralnerven umfassen.

Nervus olfactorius (s. S. 513). Riechnerv (Fig. 3 *nol*).

Dieser Nerv läuft vom Ganglion aus seitlich zum großen Tentakel (*ta*) und tritt in diesen ein, wo der Hohlraum im Fühler beginnt. Letzterer entsteht durch ringartige Anlagerung des Fühlermuskels an die Tentakelwand. Öffnet man das Tier vom Rücken her, so fällt dieser Nerv wegen seiner hohen dorsalen Lage und weil er über alle die andern Nerven wegzieht, zuerst in die Augen. Seine Lage im Innern des Tieres läßt sich schlecht charakterisieren, da sie je nach dem Kontraktionszustand verschieden ist. Das schwarzpigmentierte Bindegewebe, das ihn umgibt, setzt sich in breitem Ansatz dem Tentakel an und die schwarze Pigmentierung in noch verstärktem Maße auf diesem fort. In gleichbleibender Stärke läuft der Nervus olfactorius in dem hohlen Fühler nach vorn und geht an der Spitze des gestreckten Fühlers in ein birnförmiges Ganglion über (Fig. 3, *gol*). Das Vorhandensein dieses Ganglions ist zuerst durch Joh. Müller und K. Th. von Siebold bekannt geworden. Leydig sah auf Schnitten »das Ende des völlig entfalteten Tentakels in zwei Hälften geteilt. Die eine Hälfte hat den schwarzen Augenpunkt, die andre nach vorn und seitwärts vorspringend, zeigt ein scharf markiertes großes rundliches Polster von weichem, schwellendem Aussehn und ohne alles Pigment. Es ist das Ganglion des Fühlernerven«.

Im eingestülpten Zustand kann man leicht erkennen, daß von diesem Ganglion, das an seiner breitesten Stelle den dreifachen Durchmesser des Nervus olfactorius hat, drei bis fünf Nerven in das Fühlerepithel eintreten und ihre reichen Verzweigungen mit diesem so stark verschmelzen, daß ein weiteres Verfolgen schlecht möglich ist. Daß die Zahl dieser von dem Ganglion austretenden Nerven nicht konstant ist, läßt sich schon daraus ersehen, daß Leydig zuerst 7, dann 3—4 und Samassa 5—6 angibt. Im Innern des eingestülpten Fühlers zeigt der Nervus olfactorius einen geschlängelten Verlauf (Fig. 3 nol_1). Er ist hier nur lose durch dünnes Bindegewebe mit der Tentakelwand verbunden.

Der Name Nervus olfactorius wurde von Meisenheimer übernommen und ist nach den von ihm angegebenen Versuchen wohl berechtigt. Böhmig nennt ihn Nervus ommatophorus, da nach seiner Meinung der Augennerv eine Strecke in ihm verläuft und sich erst im Tentakel von ihm trennt. Die früheren Autoren, einschließlich von Iherings, hielten den Nervus olfactorius für den eigentlichen Augennerven und nannten ihn dementsprechend Nervus opticus.

Nervus opticus (Augennerv) (Fig. 3 *nop* [s. S. 513]).

Fast den gleichen Verlauf und die gleiche Länge wie der Nervus olfactorius zeigt auch der Augennerv. Dieser Nerv, der nach Leydig »bei andern Schnecken (z. B. bei *Paludina vivipara*, Krohn) aus dem Schlundring selbst entspringt, erscheint hier bei den Lungenschnecken als ein Ast des Fühlernerven. Doch tritt derselbe, wenn man ihn vom Auge rückwärts verfolgt, schon sehr bald vom Fühlernerven ab; ich sehe solches z. B. an *Helix hortensis*, ja bei *Helix pomatia*, im Falle ich recht beobachtet habe, scheint er ganz nahe dem Gehirn vom Tentakelnerven abzutreten. Damit würde die Angabe Joh. Müllers übereinstimmen, daß bei *Helix* der Augennerv »sich entlang dem Fühlernerven isolieren lasse«. Es scheinen eben mannigfache Zwischenformen und Übergänge auch in dieser Richtung vorhanden zu sein.

Ich habe nun stets gesehen, daß der Augennerv vom Ganglion selbst oder vom Nervus olfactorius (*nol*), nachdem letzterer soeben das Ganglion verlassen hat, entspringt. Er scheint also auf jeden Fall aus der Nervenmasse des Nervus olfactorius sich abzuzweigen. Er läuft dann am Nervus olfactorius weiter, liegt ihm aber nur in den seltensten Fällen fest an, verfolgt auch im einzelnen nicht genau die Richtung des Riechnerven (Fig. 3, Fig. 5 *nol*), tritt aber zusammen mit letzterem in den Fühler ein, nachdem er vorher ein oder mehrere Zweige nach der Wand des Fühlers abgegeben hat. Im Fühler selbst läuft der Nervus opticus auf der dorsalen Seite des Nervus olfactorius, diesem fest anliegend, weiter, hält aber dann bis zum Auge eine gerade Richtung ein und tritt auf der hintersten Stelle des Auges (Fig. 3, *au*) in dieses ein.

Da der Nerv beim ausgestreckten Fühler eine bedeutende Länge hat im Verhältnis zum eingestülpten, so muß der Augennerv im Gegensatz zum Nervus olfactorius (Fig. 3, *nol*) wohl in Folge seiner kontraktilen Hüllen die Fähigkeit starker Zusammenziehung besitzen. Nach Simroth kommt die Kontraktion dadurch zustande, daß sich einige zarte Muskelfasern seiner Scheide einlagern, zu denen er sich ähnlich verhält, wie der Fühlernerv zum Retraktor. Fast stets tritt im Fühler noch ein Seitenast vom Nervus opticus (*nop*) zur Fühlerwand, doch ist dessen Abzweigungsstelle nicht konstant.

In den meisten Fällen tritt aber zu dem Augennerv noch ein gleichstarker Nerv hinzu, der ihm benachbart aus dem Ganglion, aus dem Nervus olfactorius oder vom Nervus peritentacularis externus entspringt. Er übernimmt die Innervierung der Fühlerhaut und tritt in

der Nähe der Eintrittsstelle des Riechnerven in den großen Tentakel, an diesen heran. Meist kreuzt er sich mit dem Augennerv und verschmilzt mit ihm an der Kreuzungsstelle (Fig. 3 nop_1 rechts, Fig. 5 links). Doch sind diese Verhältnisse nie ganz konstant und es hat deshalb wenig Wert, diesen Nerven besonders zu bezeichnen.

Mit dem Nervus olfactorius und dem Nervus opticus (*nop*) tritt ein Ast der Arteria cerebralis (*ac*) in den Fühler ein und läuft neben dem Nervus opticus nach vorn, um sich mit den Endverzweigungen des Nervus olfactorius im Fühlerepithel zu verteilen. Er kann leicht zu Verwechslungen mit dem Nervus opticus Veranlassung geben.

Nervus peritentacularis externus (s. S. 513). Äußerer Tentakelscheidenerv (Fig. 3 *npe*).

Der äußere Tentakelscheidenerv entspringt als Seitenzweig vom Nervus olfactorius (*nol*). Unter diesem her läuft er schräg über den Schlundkopf (*schl*) und die Lippennerven weg, zwischen Penis (Fig. 3, *p*) und Liebespfeilsack (*lps*) hindurch, zur Tentakelscheide (*tsch*). Nach außen, auf der Figur nach hinten, vom Tentakel tritt der Nerv über letzteren hinweg zur Tentakelscheide und spaltet sich hier in drei bis vier Endzweige, die sich halbkreisförmig ausbreiten. Das heißt, er versorgt die eine Hälfte der cylindrischen Tentakelscheide und zwar die nach der Außenseite des Tieres zu gelegene; daher der Name Nervus peritentacularis externus. Er mag auch Nerven zur umliegenden Körperhaut senden, wie Meisenheimer angibt, doch läßt sich Genaues hierüber nicht sagen, da die Grenze zwischen Tentakelscheide und umliegender Haut je nach der Länge des ausgestreckten Fühlers verschieden ist. Parallel mit diesem Nerven verläuft der

Nervus cutaneus cephalicus (s. S. 514). (Der Hautnerv des Kopfes [Fig. 3, *ncc*].)

Wegen seiner dem Bindegewebe gleichen Farbe ist dieser Nerv in den meisten Fällen nur schwer zu erkennen. Seinen Verlauf wie den des vorhergehenden Nerven zu verfolgen, wird noch dadurch erschwert, daß sich beide vielfach mit Teilen des Penisnerven (Fig. 12, *np*) kreuzen, daß ihnen parallel ein Blutgefäß mit seinen Verästelungen verläuft und die beiden Nerven mitsamt diesem Blutgefäß von stärkerem Bindegewebe, als es gewöhnlich der Fall ist, umhüllt sind. Außerdem wird ihr gerader Weg auf der rechten Seite des Tieres durch den Liebespfeilsack (*lps*) und das Vas deferens, über die sie hinziehen müssen, verändert. Der Nervus cutaneus cephalicus verzweigt sich kurz vor

seinem Eintritt in die Haut, in der Nähe des Nervus peritentacularis externus; doch ist er an der Innervierung der Tentakelscheide nicht beteiligt und man muß ihn als reinen Hautnerven ansprechen.

Nervus peritentacularis internus (s. S. 514). Innerer Tentakelscheidenerv (Fig. 3 *npi*).

Dieser Nerv, der stets etwas schwächer ist als der Nervus peritentacularis externus, verläßt das Ganglion an einer von den andern Fühlernerven relativ weit entfernten Stelle. Doch ist sein Ursprung, wie oben schon angegeben, dem des Nervenstammes benachbart zu suchen, der durch das Protocerebrum zieht und die andern Fühlernerven enthält. Aus dem Sattel zwischen dem Proto- und Mesocerebrum läuft er nach vorn in etwas seitlicher Richtung über den Schlundkopf hinweg zur Tentakelscheide des großen Fühlers. Auch er teilt sich analog dem äußern Tentakelscheidenerv erst spät in mehrere dünne Nerven, die halbkreisförmig sich auf der Tentakelscheide nach der innern Seite des Tieres zu verteilen. Dieser Nerv ist wegen seiner hohen dorsalen Lage leichter, als der andre Tentakelscheidenerv schon mit bloßem Auge ohne Präparation zu verfolgen.

Die Lippennerven (Fig. 3 *nli*, Fig. 5 *nle*, *nlm*).

Nach dem Nervus olfactorius sind die drei Lippennerven die stärksten der von den Cerebralganglien abgehenden Nerven. Böhmigs Angaben lassen einen gemeinsamen Ursprung im Ganglion als sicher für die beiden vom Ganglionrand austretenden, als wahrscheinlich für alle drei Nerven erscheinen. Auch treten sie so nahe benachbart aus dem Ganglion aus, daß man dadurch allein schon zu obiger Annahme kommen könnte. Alle drei Nerven besitzen etwa die gleiche Länge, da ihre Innervationsgebiete benachbart liegen. Dadurch verlaufen sie auch benachbart an den Seiten des Schlundkopfes entlang und sind außerdem dadurch noch kenntlich, daß sie nicht oder nur wenig von Bindegewebe umhüllt sind.

Je nach der Austrittsstelle am Ganglion unterschieden die älteren Autoren einen Nervus labialis externus (*nle*), einen Nervus labialis internus (*nli*) und einen Nervus facialis (*nlm*). Meisenheimer nennt letzteren Nervus labialis medianus und ich will diese Bezeichnung übernehmen, da der Hauptstamm des genannten Nerven die Lippententakel innerviert, also mit ebendemselben Recht Lippennerv genannt werden kann, wie die beiden andern, die in der Hauptsache die Gewebe oberhalb und unterhalb der Radula innervieren. Auch ist die von den Wirbel-

tieren übernommene Bezeichnung »Nervus facialis« hier wenig am Platz.

Nervus labialis externus (s. S. 515). Äußerer Lippennerv (Fig. 5 *nle*).

Von den Lippennerven entspringt der Nervus labialis externus am weitesten hinten am Rande des Ganglions. Über den benachbarten Nervus labialis medianus (*nlm*) und die Cerebralarterie (Fig. 3, *ac*) zieht er nach vorn am Schlundkopf entlang bis zur Radula und tritt seitlich auf der Unterseite des Schlundkopfes in diesen ein. Kurz vorher teilt er sich oft in zwei meist gleichstarke Äste (nle_1), die in eine große Zahl immer feiner sich verzweigender Nerven übergehen und die Muskulatur unterhalb und seitlich der Radula versorgen. Von einem Ganglion, das Meisenheimer angibt, habe ich nichts gesehen.

Nervus labialis medianus (s. S. 515). Mittlerer Lippennerv (Fig. 5 *nlm*).

An Stärke und Aussehen gleicht dieser Nerv dem vorigen. Als Seitennerven gibt er meist einen oder zwei Penisnerven (Fig. 4, np_1, np_2) ab. Die Cerebralarterie tritt in der Nähe des Ganglions, kurz nachdem sie den Cerebralganglienzweig abgegeben hat, über den Nervus labialis externus (Fig. 3 *nle*) und den Nervus labialis medianus (Fig. 3, *nlm*) hinweg und liegt in ihrem weiteren Verlauf dem zuletzt genannten Nerven auf dessen Innenseite fest an. Diese nachbarliche Lage zwischen Nerv und Blutgefäß wird beibehalten bis der Nerv in die Mundmuskulatur eintritt. Die Arterie zieht am Schlundkopf weiter aufwärts. Nach seinem Austritt aus dem Ganglion verfolgt der Nervus labialis medianus und mit ihm oben genanntes Blutgefäß einen abwärts geneigten Verlauf bis zum Retraktormuskel des Mundes, von dem sich nicht weit vom Mund der kleine Fühler abzweigt. Ist der Muskel erreicht, so verlaufen beide mit demselben, ihm auf- oder anliegend, sodaß der Nerv zwischen Blutgefäß und Muskel zu liegen kommt, nach dem Kopfende zu. An der Insertionsstelle des Muskels tritt der Nerv durch die Muskulatur durch in die Lippententakel ein. Auf Fig. 5 sind auf der rechten Seite die ersten Verzweigungen (*nlm*) noch gezeichnet, die weiteren, unmittelbar in dem Lippententakel gelegenen, nicht zu sehen. Wie die linke Seite von Fig. 5 zeigt, sind innerhalb der Körperhülle in den meisten Fällen Teilungen des Nerven (*nlm*) noch nicht zu sehen. Ein Teil der Endnerven verzweigt sich in den Geweben in der Nähe der Eintrittsstelle, der andre, der Hauptteil, fällt dadurch auf, daß seine

Nerven eine gegen die Endverzweigungen des Nervus labialis externus bedeutende, gleichmäßige Dicke bis kurz vor der Haut der Lippententakel beibehalten und in großer Zahl und regelmäßig die ganze Wand der Lippententakel besetzen. Man muß annehmen, daß es sich hier um ein Sinnesorgan, dem Geschmacks- oder Geruchssinn dienend, handelt.

Semper schreibt hierzu: »Es legen nämlich seine Lage dicht unter der Epidermis an jener unter dem Munde befindlichen Grube, sein konstantes Vorkommen bei allen von mir darauf untersuchten Pulmonaten (*Limax*, *Arion*, *Helix*, *Lymnaeus*) und vor allem sein außerordentlicher Nervenreichtum den Gedanken nahe, daß wir es hier mit dem Geruchsorgane zu tun haben.«

Weniger stimmt mit den obigen Angaben, wenn Semper weiter sagt: »Die Nerven dieses Organs, gewöhnlich drei bis vier auf jeder Seite, entspringen dicht beieinander von dem oberen Gehirnganglion, d. h. die des linken Teiles von der linken Hälfte des Gehirns, die des rechten von der rechten Hälfte; der stärkste dieser Nerven ist der des hinteren größten Lappens; kurz vor seinem Eintritt in denselben gibt er einen Ast an den kleinen Fühler ab«.

Semper meint mit den drei bis vier Nerven sicher die drei Lippennerven, doch innerviert nur der Nervus labialis medianus (Fig. 5 *nlm*) genanntes Gebiet.

Der am weitesten nach vorn reichende Teil des Retraktormuskels teilt sich in der Nähe des vorderen Körperendes in zwei Teile; der innere (Fig. 5 rm_1) tritt als Muskel zum Schlundkopf, der äußere (*tk*) bildet den kleinen Tentakel. Hierbei trennt sich auch vom mittleren Lippennerv ein ihm an Stärke gleichkommender Nerv ab, der im kleinen Fühler weiterzieht und auch zu einem Ganglion, wie der Nervus olfactorius (Fig. 3 *nol*) anschwillt. Für diesen Nerv und dies Ganglion gilt in kleinerem Maßstabe genau dasselbe, was von oben für den Riechnerven und dessen Ganglion angegeben wurde.

Nervus labialis internus. Innerer Lippennerv (Fig. 3 *nli*).

Durch die hohe dorsale Lage seiner Innervationsgebiete wird dieser Nerv veranlaßt, auch schon in seinem Verlauf eine höhere Lage als die beiden andern Lippennerven einzunehmen. Nachdem er das Ganglion verlassen, läuft er eine Strecke unter dem Protocerebrum her, dann im Bogen an dem Schlundkopf entlang und teilt sich, ungefähr in der Höhe der Trennung des kleinen Tentakels vom Retractormuskel in zwei gleich starke Äste, deren einer die Muskulatur, analog dem Nervus

labialis externus, oberhalb und seitlich der Radula versorgt, während der andre sich in der Haut zwischen den Fühlern verteilt. Die Einmündungsstelle des letzteren an der Haut variiert etwas. Meist vollzieht sich die erste Teilung dieses Nerven schon außerhalb der Haut.

Nervi penis. Penisnerven (Fig. 4 np_1, np_2, Fig. 12 np).

von Ihering und Böhmig erwähnen einen unpaaren rechtsseitigen Penisnerven, der auch schon Cuvier bekannt war. Nach Böhmig ist er ein Seitennerv des Nervus labialis medianus, nach Meisenheimer ein selbständiger Nerv, der zwischen dem äußeren und dem mittleren Lippennerven das Ganglion verläßt.

Fig. 4.
Verschiedene Variationen der Penisnerven.

Mit geringen Ausnahmen habe ich nun stets statt eines Nerven deren zwei gesehen und in den verschiedensten Variationen gefunden. Fig. 4 zeigt einige der häufiger wiederkehrenden Variationen. Man sieht, wie alle Übergänge zwischen zwei gleichstarken (Fig. 4, 1 und 5) und zwischen einem relativ starken und einem recht schwachen Penisnerven (np_1, np_2) [Fig. 4, 4 und 6]) vorhanden sind. Entsprechendes gilt für die Austrittsstellen am Ganglion und den Lippennerven. Von letzteren kommen hier der Nervus labialis externus (*nle*) und der Nervus labialis medianus (*nlm*) in Frage. Entweder treten beide Nerven (np_1, np_2) aus dem Ganglion aus (Fig. 4, 4 und 6) oder beide sind Seitenäste genannter Lippennerven (Fig. 4, 1 und 2) oder der eine Nerv tritt

aus dem Ganglion aus und der andre aus einem der Lippennerven (Fig. 4, 3 und 5).

Beide Penisnerven laufen dann eine Strecke nebeneinander über die Lippennerven weg in der Richtung zum Penis (Fig. 12, *p*). Mit ihnen verläuft ein Ast der Arteria cerebralis und ihre Verzweigungen begleiten die der Penisnerven bis zu den entsprechenden Organen. Die Penisnerven ziehen unter den Nerven zum großen Fühler her und sind wie die Tentakelscheidenerven stark in Bindegewebe eingebettet. In halber Entfernung etwa vom Ursprung bis zum Penis (Fig. 12, *p*) beginnen sie sich zu verzweigen, sich mit ihren Verzweigungen zu kreuzen und an den Kreuzungsstellen zu verschmelzen (Fig. 12, *np*). Es bildet sich so ein Nervenplexus (Fig. 12, *npl*). Von diesem Plexus aus treten die Nerven zum Teil zum Vas deferens (Fig. 12, *vdf*) und verteilen sich hier; einige von ihnen gelangen bis zum Flagellum (*flg*). Vom Vas deferens aus werden auch einige Nerven zum Penis abgegeben, sind aber selten weit zu verfolgen.

Der andre ebenso bedeutende Teil der aus dem Plexus austretenden Nerven zieht über das Vas deferens, zwischen Penis (*p*) und Liebespfeilsack (*ips*) über letzteren hinweg und in drei bis vier Strängen, die sich untereinander nicht mehr verbinden zur Vulva (*v*). Auf dieser verteilen sie sich halbkreisförmig. Verschiedenfach habe ich auch gesehen, daß einer dieser Nerven sich auf dem Liebespfeilsack verzweigte.

Nervus arteriae cerebralis. Cerebralarteriennerv (Fig. 3 *nac*).

Dieser dünne Nerv läuft den Schlundringconnectiven parallel bis zur halben Höhe des Schlundrings und tritt hier an die Arteria cerebralis (Fig. 3, *ac*).

Nervus acusticus (s. S. 515). Hörnerv (Fig. 1 *nact*).

Der Hörnerv (Fig. 1, *nact*) ist wohl der feinste aller aus dem Cerebralganglion austretenden Nerven. Er entspringt zwischen den Schlundringconnectiven und führt zur Statocyste (Fig. 1, *stc*). Dabei nimmt er seinen Weg zwischen den Connectiven diesen entlang zu den Unterschlundganglien. Um das Pleuropedalconnectiv (Fig. 11 *a*, *ppc*) zieht er auf dessen Außenseite herum und tritt dann in die dem Pedalganglion aufliegende Statocyste ein.

Der neueste Autor W. Schmidt schreibt auf Grund genauerer Untersuchungen, als die meinen sind, über den Hörnerv von *Helix arbustorum* und *Helix pomatia* Folgendes: »An seiner Ansatzstelle an

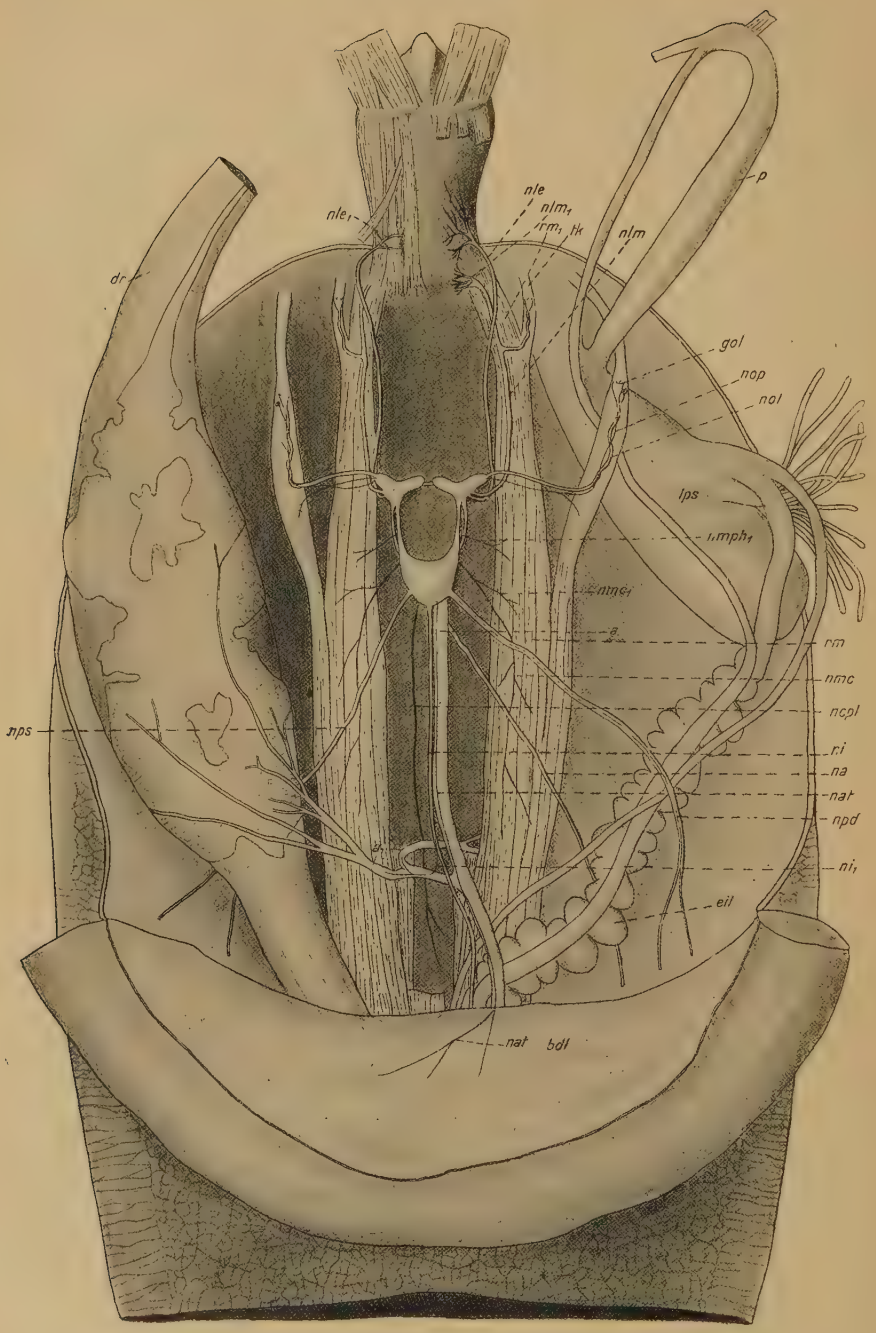

Fig. 5. (Erklärung nebenstehend.)

die Statocyste ist der Nerv schwach trichterförmig erweitert. Sowie er die Blase« (gemeint ist die Statocyste) »verlassen hat, verengert er sich etwas, macht sofort nach der verengten Stelle einen stumpfen Winkel und läuft dann vertikal von unten nach oben, während er bis dahin fast horizontal von innen nach außen verlief. Von der verengten Stelle an zieht er bis zum Cerebralganglion zwischen Pedal- und Visceralganglion emporsteigend.

Diese Angaben über den Nervus acusticus sind genauer und spezieller, als sie durch morphologische Untersuchungen bei der Feinheit des Nerven gefunden werden können, deshalb sind sie in vorliegender Arbeit nur der Vollständigkeit wegen übernommen worden.

IV. Die Eingeweideganglien (Fig. 6 *a*, *b*) (Fig. 1).

Fig. 6 *a* ist Dorsal-, Fig. 6 *b* Ventralansicht der Eingeweideganglien. Auf Fig. 1 sind sie im Zusammenhang mit den übrigen Schlundganglien zu sehen.

Die Eingeweide- und Pedalganglien sind beide von einem Bindegewebsmantel umhüllt, durch den sie den Eindruck einer einheitlichen Ganglienmasse hervorrufen. In stärkerem Maße als dies bei den Cerebralganglien der Fall ist, setzt sich das Bindegewebe längs der von den Eingeweideganglien austretenden Nerven fort. Auf der Oberseite des Eingeweideganglienkomplexes ist es meist so dünn, daß man durch den Belag hindurch die Ganglien genau sehen kann. Zwischen den Eingeweide- und Pedalganglien ist das Bindegewebe von der Aorta (Fig. 5a) und deren Verzweigungen verdrängt.

Die Eingeweideganglien selbst haben nach Böhmig kissenförmige Gestalt. Die Grenzen beschreiben ein gleichschenkliges bis gleichseitiges Dreieck mit der Spitze nach dem Hinterende des Tieres, dessen Hypotenuse nach innen und dessen Katheten nach außen ausgebuchtet sind. Die Länge der Hypotenuse beträgt gegen 2 mm. Der ganze Eingeweideganglienkomplex hat eine durchschnittliche Dicke von ungefähr $^1/_2$ mm. Die Oberfläche der Ganglien ist uneben und verschieden stark granuliert. Sie zeigt, besonders am Rand, eine Anzahl inkonstanter Einkerbungen. Konstant und viel bedeutender sind dagegen die Einkerbungen zwischen den Pleural- und den Parietalganglien (Fig. 6 *a*, e_1)

Fig. 5. Teilweiser Verlauf der von den Eingeweideganglien austretenden Nerven. Man sieht das Tier in der Medianebene dorsal geöffnet und die Körperdecke seitlich ausgebreitet. Der Darm ist hinter dem Schlundkopf durchschnitten und letzterer nach vorn umgelegt, um die Innervationsgebiete des mittleren (*nlm*) und äußeren (*nle*) Lippennerven zu zeigen. Der vorn durchschnittene Mantel ist seitlich zurückgeklappt. Der Eingeweidesack weggenommen und der Boden der Lungenhöhle (*bdl*) nach hinten über den Mantel zurückgelegt.

und zwischen dem rechten Parietalganglion einerseits und dem linken Parietal- und Visceralganglion andrerseits (Fig. 6*a*, e_2). Diese Grenze verläuft als geradlinige Vertiefung von der Mitte der Hypotenuse nach der rechten Kathete. Sie ist meist weniger stark ausgebildet als die beiden andern.

Die Pleuralganglien (Fig. 6, *plg*).

Die kleinsten der Eingeweideganglien sind die dorsal und ventral abgeplatteten Pleuralganglien. Sie sitzen an beiden Seiten der übrigen

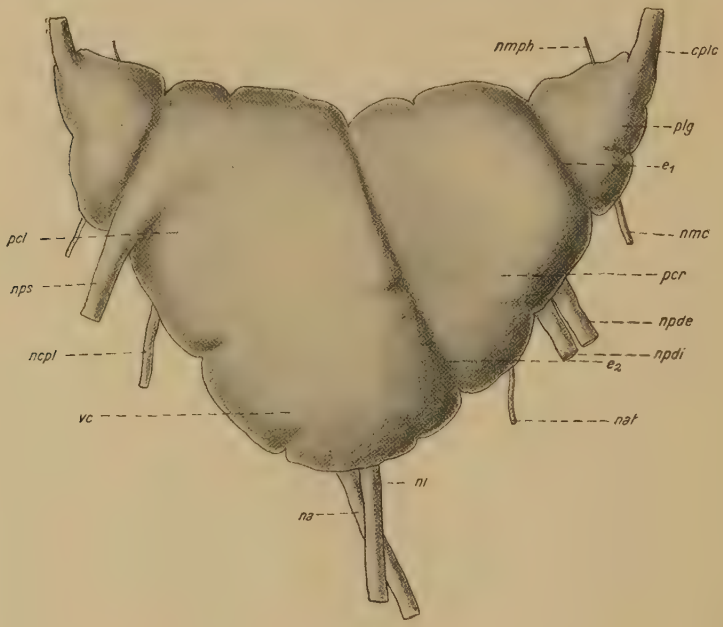

Fig. 6*a*.
Die Eingeweideganglien mit austretenden Nerven (Dorsalansicht).

Ganglienmasse kegelförmig auf. An ihrer Spitze tritt das Cerebropleuralconnectiv (Fig. 6, *cplc*) ein. Bei ein und demselben Tiere entsprechen sich beide Pleuralganglien nie an Größe und Gestalt. Böhmig, der sie als Commissuralganglien bezeichnet, nennt ihre Gestalt nierenförmig. Er schreibt darüber weiter: »Am Rande derselben treten immer zwei kleine Einkerbungen auf, die aber zuweilen so bedeutend werden, daß das ganze Gebilde dreigelappt erscheint und die Nierenform sehr zurücktritt. Die Ganglien sind auch nie symmetrisch; das eine kann stark gelappt sein, während das andre kaum Einschnitte zeigt«.

Im Allgemeinen stimme ich mit den Angaben Böhmigs überein, wenn ich auch dreigelappte Pleuralganglien nie gesehen habe und mir die Nierenform mehr eine Ausnahmeform zu sein scheint.

Weiter will Böhmig gesehen haben, daß im rechten Ganglion oft der Längsdurchmesser, im linken der Höhendiameter etwas stärker ausgebildet war. Bei der immerhin bedeutenden Inkonstanz der Pleuralganglienform läßt sich dies wohl kaum mit Bestimmtheit sagen.

Auf der Mitte der Unterseite der Pleuralganglien etwa tritt das Pleuropedalconnectiv (Fig. 6*b*, *ppc*) aus und in die darunterliegenden

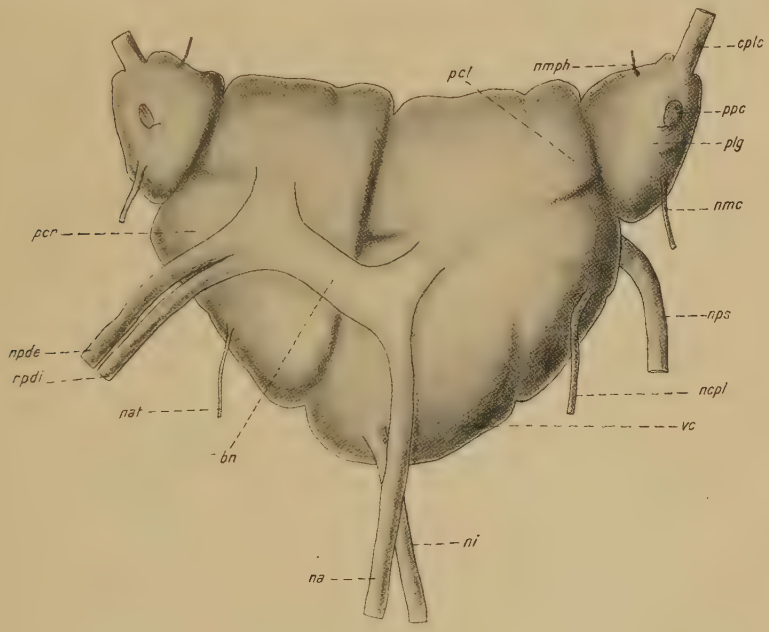

Fig. 6*b*.

Die Eingeweideganglien mit austretenden Nerven (Ventralansicht).

Pedalganglien (Fig. 11*a*, 11*b*) ein (s. S. 545). Es besitzt kaum eine Längenausdehnung, da die Pleural- und Pedalganglien hier einander aufliegen. Deshalb läßt sich auch über seine Stärke nichts Bestimmtes sagen; doch ist sein Durchmesser stärker als der der Schlundringconnective.

Nach der herrschenden Ansicht treten aus den Pleuralganglien keine Nerven aus und zu demselben Resultat kommt auch neuerdings Beck bei seinen Untersuchungen an *Buliminus*, der ja einer den Heliciden relativ nahe verwandten Familie angehört.

Im Gegensatz hierzu habe ich bei *Helix pomatia* zwei regelmäßig

auftretende Nerven gefunden. Einmal einen Nerven, der das Ganglion am Rande seines Hinterendes verläßt und den Fühler- und Mundretractormuskel innerviert; ich nenne ihn Nervus musculi collumellaris (Fig. 6, *nmc*). Er hat die Stärke des Nervus peritentacularis internus (s. weiter S. 534). Dann einen Nerven, der in der Mitte des vorderen Randes etwas auf der Ganglienunterseite austritt und einige Äste abgibt. Der Hauptstamm zieht zum Pharynxretractormuskel; danach heißt der Nerv am besten Nervus musculi retractoris pharyngealis (Fig. 6, *nmph*, s. S. 534).

Das rechte Parietalganglion (Fig. 6, *pcr*).

Noch weniger als die Pleuralganglien ähneln sich die beiden Parietal- oder Pallialganglien. Das rechte ist stets größer als das linke. Es hat nach Böhmig — und das stimmt auch nach meinen Untersuchungen — »die Gestalt eines schiefen, abgestumpften Kegels, dessen Spitze nach links vorn und dessen Basis nach hinten und rechts gewandt ist«. Die Basis dieses Kegels gleicht einer Ellipse, deren große Achse doppelt so lang ist, wie die kleine; sie ist nicht kreisrund, wie Böhmig angibt.

Zwei starke Nerven (*npde*, *npdi*) verlassen benachbart das rechte Parietalganglion auf der Unterseite desselben (Fig. 6*b*, *pcr*). Sie sind meist gleich stark; nicht ist, wie es nach Böhmigs Angaben scheinen könnte, der äußere (*npde*) schwächer, als der innere. Beide Nerven ziehen zusammen, umgeben von einer gemeinsamen Bindegewebsschicht zur rechten Seite des Mantels (Fig. 5, *npd*). von Ihering, der beide für einen Nerven hielt, führte den Namen Nervus pallialis dexter ein. Böhmig unterschied, wie es auch in dieser Arbeit geschehen, dann einen Nervus pallialis dexter externus und einen Nervus pallialis dexter internus (Fig. 6, *npde*, *npdi*). (s. S. 541).

Auf der Unterseite (Fig. 6b) ist deutlich sichtbar, daß diese Mantelnerven in ein connectivartiges Band übergehen, das eine Verbindung zwischen dem rechten Parietalganglion und dem Parietalvisceralkomplex auf der linken Seite herstellt (Fig. 6*b*, *bn*). Es entspricht wohl der »Punktsubstanzbrücke« zwischen dem rechten Parietal- und dem Visceralganglion, die Böhmig beschreibt. Zum größten Teil liegt dieser Verbindungsstrang in der Ganglienmasse eingebettet und nur der äußere Rand ist sichtbar. Man kann letzteren einem Rechteck vergleichen, das sich ungefähr von der Mitte der gesamten Eingeweideganglien zur Mitte des rechten Parietalganglions auf der Unterseite der Ganglien erstreckt und dessen Ecken nach hinten zu Nerven abgeben, die eben erwähnten rechten Mantelnerven und den später noch

zu beschreibenden Analnerv (Fig. 6*a*, 6*b*, *na*); dessen nach dem Kopfende zu gelegene Ecken in einer Breite, die der des Rechtecks selbst nur wenig nachgibt, sich in die Ganglien senken. Genaueres hierüber muß histologischen Untersuchungen überlassen bleiben.

Der Aortennerv, der bei verschiedenen Schnecken schon länger bekannt ist — Lacaze Duthiers hat ihn schon als *rameau aortique* beschrieben — ist bei *Helix pomatia* bisher vergeblich gesucht worden. Er entspringt am untern Rand des rechten Parietalganglions etwa in der Mitte zwischen den beiden Grenzeinkerbungen (Fig. 6*b*, *nat*) und erreicht die Stärke des Nervus arteriae cerebralis (Fig. 2*a*, 2*b*, *nac*). Bald tritt er an die Aorta heran und läuft auf deren dorsaler Seite in der Richtung zum Eingeweidesack entlang (Fig. 5 *nat*). Erst bei einiger Übung ist es möglich, ihn zu erkennen (s. S. 535).

Das linke Parietalganglion (Fig. 6, *pcl*).

Über das linke Parietalganglion läßt sich wenig sagen, da es mit dem Visceralganglion ganz verschmolzen ist. Morphologisch läßt sich keine Grenze zwischen ihnen feststellen. Auf Grund seiner histologischen Untersuchungen hat Böhmig gefunden, daß dies Ganglion auch nierenförmige Gestalt hat und »mit seiner Convexität in der Concavität des Mantels des ganglion intestinale« (Fig. 6*a*, 6*b*, *vc*) »liegt.«

Am oberen Rande des linken Parietalganglions, an der Grenze zum Pleuralganglion tritt ein starker Nerv aus (Fig. 6*a*, 6*b*, *nps*). Im Innern der Ganglienmasse und des umgebenden Bindegewebes soll er nach Böhmig einen nach der Medianlinie des Tieres zu offenen Bogen beschreiben. Oft ist nach Entfernung des Bindegewebes dieser Bogen deutlich wahrnehmbar. Die Figuren 6*a* und 6*b* zeigen die beiden Extreme der Biegung. Dieser Nerv hat die Stärke des Nervus olfactorius und führt den Namen Nervus pallialis sinister, nach seinem Innervationsgebiet, der linken Mantelhälfte (Fig. 5, *nps*). Die Angaben von Iherings, daß dieser Nerv aus zwei Nerven besteht, die von einer gemeinsamen Bindegewebsscheide umschlossen sind, habe ich ebensowenig wie Böhmig bestätigen können. Es wäre möglich, daß bei ganz jungen Tieren von Iherings Angaben zu Recht beständen. Er bemerkt selbst: »Bei dem Embryo läßt sich deutlich erkennen, wie dieser Nerv aus zwei nebeneinander liegenden Hälften besteht«. Auch besitzt *Arion empiricorum*, der wegen der geringeren Verschmelzung der Ganglien einen ursprünglicheren Typus des Pulmonatennervensystems darstellt als *Helix pomatia*, zwei linke Mantelnerven. Vielleicht sind bei *Helix pomatia*, wie die Ganglien stärker verschmolzen sind, als bei

Arion, auch die linken Mantelnerven verschmolzen. Eigentümlicherweise behauptet nun von Ihering, daß der rechte Mantelnerv nicht doppelt, sondern einfach wäre. Danach müßte man fast annehmen, daß von Ihering eine Verwechslung unterlaufen wäre.

Das Visceralganglion (Fig. 6*a*, 6*b*, *vc*).

Das letzte der Eingeweideganglien, das Visceralganglion — Böhmig nennt es ganglion genitale, Simroth ganglion abdominale — ist nach der Beschreibung Böhmigs »das größte der drei Visceralganglien«. Unter Visceralganglien versteht er die Eingeweideganglien mit Ausnahme der Pleuralganglien. »Seine Gestalt ähnelt der des vorigen und ist die eines abgestumpften und abgerundeten Kegels mit ellipsenförmiger Basis«. »In manchen Fällen ist die Kegelspitze nach rechts geneigt, jedoch in nur geringem Grade, meist ist der Kegel ein gerader mit einer Spitze, die genau nach vorn sieht. Auf der linken Seite hat der Mantel eine starke Concavität, in welcher das ganglion palliale sinistrum gelegen ist.«

Ein Bild von den Größenverhältnissen der Eingeweideganglien kann man sich machen, wenn man die Zahlen, die Böhmig für die Länge der Ganglien angibt, vergleicht. Danach ist das rechte Parietalganglion (*pcr*) 1,2 mm, das Visceralganglion (*vc*) 1,4 mm und das linke Parietalganglion (*pcl*) nur 0,7 mm lang.

Entsprechendes hat Beck bei *Buliminus detritus* gefunden. »Das rechte Parietalganglion ist ganz erheblich größer als das linke, wodurch das Abdominalganglion von der Mitte stark nach links gedrückt wird und fast als dem rechten Parietalganglion symmetrisch erscheinen könnte«. Eigentümlicherweise ist aber das Visceralganglion von *Buliminus* nach Beck nicht mit dem linken, sondern mit dem rechten Parietalganglion verschmolzen.

Am unteren Rand des Ganglions (*vc*) tritt in der Nähe des Nervus pallialis sinister ein Nerv von der Stärke des Nervus peritentacularis internus aus, der die Bezeichnung Nervus cutaneus seit von Ihering führt (Fig. 6*a*, 6*b*, *ncpl*). Bei *Arion* und *Limax* ist er bedeutend stärker als bei *Helix pomatia* und tritt hier an der hintern Spitze des Visceralganglions aus. Die bei *Helix pomatia* weit nach vorn gelegene Austrittsstelle dieses Nerven, der nach Böhmigs histologischen Untersuchungen seinen Ursprung im Visceralganglion hat, ist vielleicht ein Beweis für die bedeutende Ausdehnung des Visceralganglions. Nach allen bisherigen Angaben geht er zur Körperhaut unterhalb des hintern Mantelstücks. In Wirklichkeit tritt er aber durch die Haut hin-

durch und verteilt sich auf dem Mantel (Fig. 9, *ncpl*). Er heißt deshalb besser Nervus cutaneus pallialis. von Ihering hat ihn zuerst beschrieben, er entspricht dem Schwanzrückennerv Simroths (s. S. 538).

Am Rand der hintern Spitze des Visceralganglions verläßt der Nervus intestinalis (Fig. 6 *ni*) nach Simroth, Nervus genitalis nach v. Ihering, das Ganglion und läuft als starker Nerv, er entspricht an Stärke dem äußeren Lippennerv, neben der Aorta (Fig. 5, *a*) her zum Eingeweidesack.

Unter ihm, links seitlich, tritt aus der Verlängerung jener oben erwähnten rechteckigen Commissur (Fig. 6*b*, *bn*) der Nervus analis (Fig. 6*a*, 6*b*, *na*) nach Simroth oder Nervus pallialis medius nach von Ihering. Er ist ebenso stark, wie der Nervus intestinalis und läuft unter ihm her nach rechts zum Atemloch (s. S. 542).

Es ist vielleicht angebracht, hier etwas auf das vermutliche Zustandekommen der Verschmelzung der Eingeweideganglien einzugehen. Zwei Ansichten liegen hierüber besonders in Widerstreit. Allgemein nimmt man an, daß die Pulmonaten von monokarden Prosobranchiern herzuleiten sind und diese Ansicht findet ihre Begründung in dem Bau des Nervensystems der Pulmonate *Chilina*. Nach der Ansicht von Hescheler ist der Schlundring der Pulmonaten durch Detorsion und darauf folgendes Zusammenrücken der Ganglien entstanden. Nach der Meinung von Naef ist die Nervenkreuzung allein durch Zusammenrücken der Ganglien aufgehoben worden. Für letztere Theorie spricht, daß zwischen Prosobranchiern und Pulmonaten sowohl in der äußeren Gestalt des Eingeweidesacks, wie in der allgemeinen Lagebeziehung der Organe desselben Übereinstimmung besteht.

Merker hat eine Anzahl Pulmonaten untersucht und glaubt die Theorie Naefs bestätigen zu können. Danach rücken zuerst die Parietalganglien auf ihren Connectiven nach vorn und legen sich mit den Visceralganglien den Pluralganglien an. Dadurch werden die Visceralganglien gezwungen, eine Drehung um 180° auszuführen. Die bisherige Oberseite des Visceralganglions kommt nach unten zu liegen und die dadurch entstandene Kreuzung der Visceralnerven soll nach und nach ausgeglichen werden. Dies ist bei den Pulmonaten noch nicht geschehen. Daher läuft z. B. bei *Helix pomatia* der Analnerv (Fig. 6*a*, 6*b*, *na*) unter dem Intestinalnerven (Fig. 6*a*, 6*b*, *ni*) her und es kreuzt sich, was später noch behandelt wird, der Nervus cutaneus pallialis (Fig. 6*a*, 6*b*, *ncpl*) mit dem Intestinalnerven. Die Parietalganglien haben ihre Innervationsgebiete vertauscht durch Ausbildung von Seitennerven zu dem neuen

Innervationsgebiet, die später zu Hauptnerven werden; während die ursprünglichen Hauptnerven mit der Zeit verschwinden.

V. Die von den Eingeweideganglien ausgehenden Nerven.

Nervus musculi columellaris. Columellarmuskelnerv (Fig. 5, *nmc*, Fig. 6*a*, 6*b*, *nmc*; s. S. 530).

Vom Ganglion zieht dieser Nerv schräg seitlich zum Retractormuskel (Fig. 5, *rm*) und läuft in diesem aufwärts. Dabei gibt er eine Anzahl inkonstanter Seitennerven ab. Der erste und stärkste dieser Nerven (Fig. 5, nmc_1) trennt sich schon vor dem Eintritt in den Muskel nach der Außenseite des Tieres vom Hauptnerven ab und erreicht auf kürzerem Wege als dieser den Muskel. Oft ist er so bedeutend und zweigt sich schon so früh ab, daß man leicht von zwei derartigen Muskelnerven sprechen könnte. Weiter als bis zur Höhe des Aortenzweiges zu den Speicheldrüsen und dem Darm läßt sich der Columellarmuskelnerv in den seltensten Fällen verfolgen. Doch ist anzunehmen, daß er mit seinen feinen Verzweigungen bis zur Spindel vordringt, da der Spindelmuskel von keinem andern Nerven weiter in seinem obern Teil versorgt wird.

Nervus musculi retractoris pharyngealis. Pharynxretractornerv (Fig. 5, *nmph*, Fig. 15, *nmph*).

Der zweite Nerv, der das Pleuralganglion verläßt, der dünne Nervus musculi retractoris pharyngealis (Fig. 15, *nmph*) verläuft zuerst im Schlundring in der Richtung zum Cerebralganglion. Bald trennt sich von ihm ein Nerv ab, der zwischen den Schlundringconnectiven hindurch, wie der Nervus columellaris zum Mundretractor zieht (Fig. 5, Fig. 15, $nmph_1$). In seinem weiteren Verlauf tritt der Nervus musculi retractoris pharyngealis vom Schlundring ab und ist von jetzt an, ebenso wie die weiterhin von ihm abtretenden Nerven von eigener Bindegewebshülle umgeben. In halber Höhe des Schlundrings teilt er sich. Der Hauptast läuft am Schlundkopf entlang und innerviert den Pharynxretractormuskel (Fig. 15, *bm*), ist meist auch noch eine Strecke auf diesem zu verfolgen (Fig. 15, $nmph_3$). Der zweite Ast erstrebt auf direktem Wege das Cerebrobuccalconnectiv (Fig. 15, $nmph_2$) und stellt so eine Verbindung zwischen dem Buccalganglion und den Eingeweideganglien her. Oft zweigt sich noch ein Seitennerv vom Hauptnerven ab, der aber wegen seiner Inkonstanz auf Fig. 15 nicht gezeichnet ist. Er hält im allgemeinen die Richtung zu den Cerebralganglien (*cg*) ein, tritt dabei wieder in das Bindegewebe des Schlundrings und

verzweigt sich hier mehrfach. Er erreicht aber nur in den seltensten Fällen mit einem dünnen Endast das Cerebralganglion.

Leydig sah diesen Pharynxretractornerven auf Schnitten bei Untersuchungen über das Gehörorgan von *Helix hortensis*.

Interessant sind wegen ihres abweichenden Verhaltens die entsprechenden Verhältnisse bei *Buliminus*. Beck schreibt darüber: »Ferner fand ich hinter der Insertionsstelle der Cerebropleuralconnective einen kleinen Nerven, welcher die Pharynxretractoren versorgt. Dieser Nerv wurde, soviel ich aus der Literatur ersehen konnte, bisher nur von Plate bei *Daudebardia rufa* angegeben. Da die Spindelmuskeln die Aufgabe haben, den Kopf bei drohender Gefahr einzuziehen, so leuchtet es nach Plate ein, daß diese Muskeln vom Gehirn aus versorgt werden und so direkt nach Reizung eines Sinnesnerven erregt werden können. Merkwürdig ist, daß dieser Nerv bei *Buliminus* einen Ast nach den Speicheldrüsen abgibt«.

Die Tatsache, daß bei *Helix pomatia* zwei Retractornerven aus den Pleuralganglien austreten, steht in scharfem Gegensatz zu der Ansicht Plates. Es müßte denn sein, daß diese Pleuralnerven ihren Ursprung im Cerebralganglion haben, doch kann diese Frage nur histologisch gelöst werden.

Nervus aortae. Aortennerv (Fig. 5, *nat*).

Der äußerst feine Aortennerv läuft auf der dorsalen Seite der Aorta (Fig. 5, *a*) nach dem Hinterende des Tieres zu. In der Nähe der Kreuzungsstelle der Aorta mit dem Eisamenleiter (Fig. 5, *eil*) tritt er von der Aorta weg zum muskulösen Boden der Lungenhöhle (Fig. 5, *bdl*), und zwar verbreitet er sich in einigen Zweigästen auf der Unterseite desselben. Der weitere Verlauf dieser feinen Teilnerven ist nicht mehr zu verfolgen.

Nervus intestinalis. Eingeweidenerv (Fig. 5, *ni*, Fig. 7, ni_2, ni_3, Fig. 8, ni_2, ni_3 [s. S. 533]).

Der Aorta eine Strecke anliegend verläuft der Eingeweidenerv in der Medianebene des Tieres bis zur Kreuzung mit dem Eisamenleiter. Ehe er den Seitenzweig der Aorta (Fig. 5, a_1) zum Darm und den Speicheldrüsen erreicht, gibt er einen dünnen Nerven ab (Fig. 5, ni_1), der auf genanntem Aortenzweig weiter verläuft und auch das Blutgefäß zur rechten Körperwand und Muskulatur versorgt. In selteneren Fällen sind statt des einen zwei unabhängig von einander aus dem Nervus intestinalis austretende Nerven vorhanden. Auch bei *Arion empiri-*

corum habe ich diesen Blutgefäßnerven gefunden. An dem Eisamenleiter läuft der Nervus intestinalis weiter, teilt sich aber bald in zwei Nerven, deren Stärke so wenig konstant ist, daß man keinen von beiden als Hauptnerven bezeichnen kann. Der auf Fig. 8 nach rechts abgehende Nerv (ni_2) innerviert Niere, Leber und Pericard; der andre, der im allgemeinen die Richtung des Intestinalnerven beibehält (Fig. 7, ni_3) versorgt Eiweißdrüse, Zwitterdrüse, einen Teil des Darmes und den

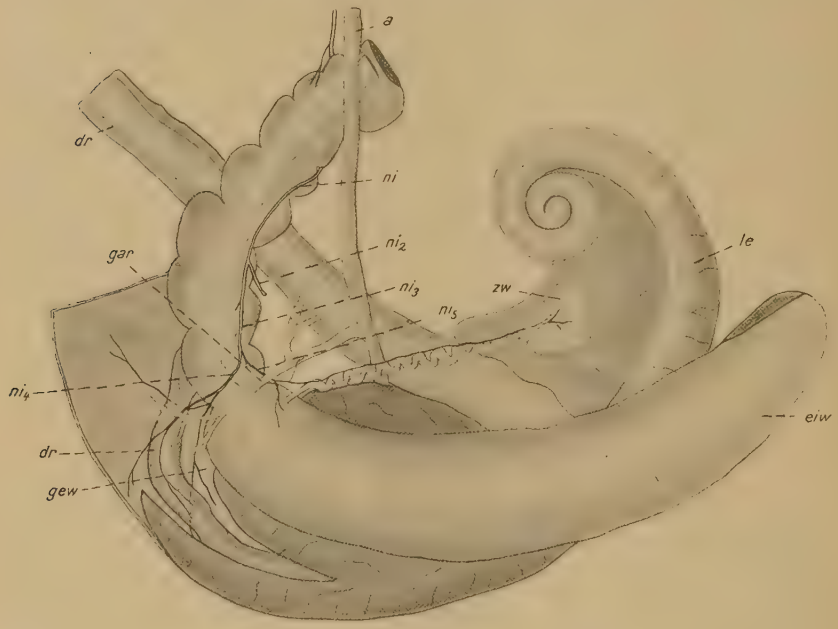

Fig. 7.

Verlauf des Nervus intestinalis am Darm (*dr*), an der Eiweiß- (*eiw*) und Zwitterdrüse (*zw*).

muskulösen Hautstreifen, der vom Mantel aus spiralig am Eingeweidesack herzieht.

Der Intestinalnerv schlängelt sich mit dem linken Teilnerven (Fig. 7, ni_3) um den Eisamenleiter herum, so daß er ihn bis zur Eiweißdrüse etwa einmal umlaufen hat. Auch gibt er auf dieser Strecke verschiedene feine Zweige zum Eisamenleiter ab. Vor der Eiweißdrüse zweigt sich ein Ast unter der Genitalarterie (*gar*) her zur Zwitterdrüse ab (Fig. 7, ni_5), der mit Seitenzweigen die Eiweißdrüse (Fig. 7, *eiw*) versorgt und in gerader Linie am Zwittergang entlang verläuft. Vor der Zwitterdrüse (Fig. 7, *zw*) teilt er sich und dringt in mehreren Ästen an den Ausführungsgängen der Zwitterdrüse in diese ein.

Der Nerv (ni_4) verläuft zwischen Eisamenleiter und Eiweißdrüse zum Darm (*dr*) und den Geweben zwischen den Leberlappen (*gew*). Andre Nervenzweige verbreiten sich hier auf dem muskulösen Rand des Eingeweidesackes; doch ist es mir nur einige Male gelungen, sie in der Richtung zum Mantel weiter zu verfolgen.

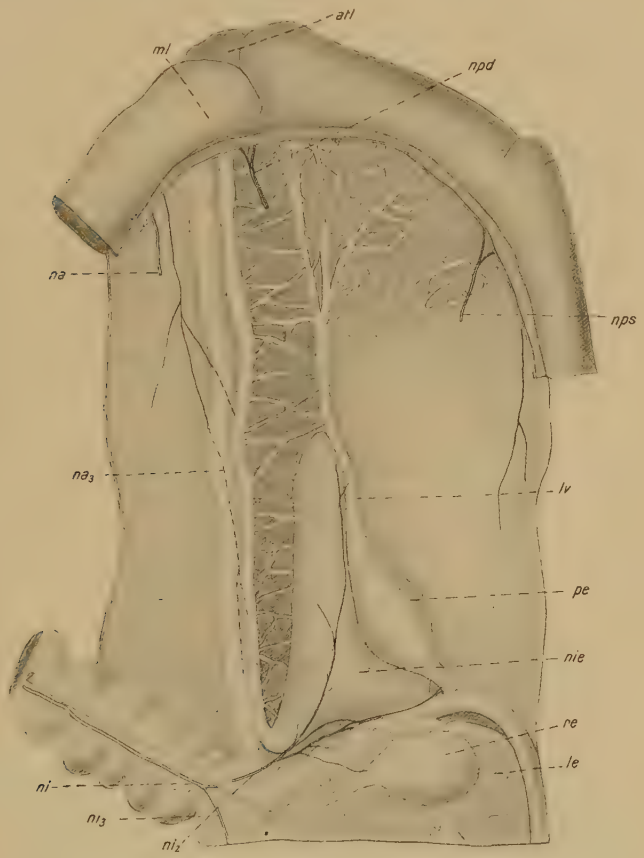

Fig. 8.

Ventralansicht des Mantelrandes und des Daches der Lungenhöhle. Der Mantel ist hinten in der Medianlinie durchschnitten und seitlich ausgebreitet. Man sieht den Verlauf des Nervus intestinalis (*ni*) an Leber (*le*), Niere (*nie*) und Pericard (*pe*).

Der auf der Fig. 8 nach rechts führende Ast (ni_2) des Intestinalnerven läuft unter dem Stiel des Receptaculum seminis (*re*) durch und an der Genitalarterie aufwärts, zeigt aber in seinem weiteren Verlauf große Verschiedenheiten. Der größte dieser Nerven führt stets zur Niere (*nie*). An der der Leber (*le*, Fig. 8) anliegenden Basis des Nieren-

dreiecks (Fig. 8, *nie*) tritt dieser Nerv in die Niere ein und läuft an der der Lungenhöhle zugewandten Seite unter dem Nierenepithel über die Niere zur Einbuchtung, in der das Pericard liegt. Von hier an ist sein Verlauf dem Pericard (Fig. 8, *pe*) benachbart und parallel, bis der Nerv zuletzt sich in feinen Zweigen an Niere und Lungenvene (*lv*) verteilt. Während seines Verlaufes an der Niere ist er bedeutender als vorher und gibt meist eine größere Anzahl feiner Nerven an die Niere ab.

Ehe der Nerv in die Niere eintritt, trennen sich ein oder mehrere Nerven ab, die meist an Blutgefäßen entlang in die benachbarten Teile der Leber (Fig. 8, *le*) eindringen. Vorher hat er schon mehrere kleine Nerven an die Genitalarterie abgegeben. Verschiedenfach habe ich auch dünne Seitennerven bis zum Pericard und zum Receptaculum seminis (Fig. 8, *re*) verfolgen können. Doch kann ich Bestimmtes bezüglich dieser beiden Organe nicht angeben.

Die Bewegungen des Herzens beruhen nach Meisenheimer »einzig und allein auf der Kontraktilität seiner Muskularis und diese steht unter der Herrschaft des Visceralganglions, welches durch den Eingeweidenerven mehrere Nervenstämmchen nach dem Herzmuskel entsendet«.

Nervus cutaneus pallialis. Hautmantelnerv (Fig. 5, 9, *ncpl* s. S. 533]).

Dieser Nerv zieht in der Körperhöhle zwischen den Retraktormuskeln nach hinten zur Körperhaut. Unterhalb des Mantels, etwa

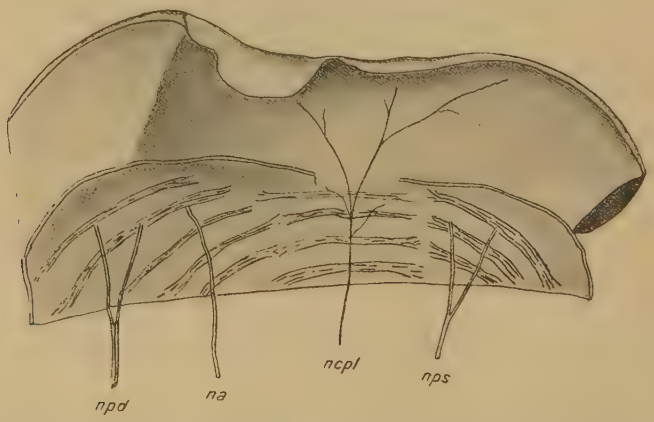

Fig. 9.

Mittlerer Teil des Mantels in Dorsalansicht mit Verlauf des Nervus cutaneus pallialis (*ncpl*).

in der Medianebene tritt er in die muskulöse Haut ein, teilt sich hier oder kurz vor Eintritt in die Haut in mehrere Äste, deren kleinere die

Haut innervieren, zwei oder drei stärkere aber durch die Hautmuskulatur hindurch zum hinteren muskulösen Teil des Mantels führen (Fig. 9, *ncpl*) und sich in diesem verbreiten. Die bisher gebrauchte Bezeichnung Nervus cutaneus ist nach dem Innervationsgebiet des Nerven nur zum Teil berechtigt und hat seinen Grund darin, daß der Nerv bisher nur bis zu seinen Verzweigungen in der Körperhaut bekannt war. Besser ist wohl Nervus cutaneus pallialis. Bei *Arion empiricorum* ist dieser Nerv bedeutend stärker und tritt in der Nachbarschaft des Intestinalnerven aus dem Ganglion aus. Nach Simroth verliert er sich hier »mit außerordentlicher Verfeinerung im hinteren Umfang des Atemhöhlenbodens«.

Die von Merker angegebene Kreuzung des Hautmantelnerven mit dem Intestinalnerven (S. 533) ist bei *Helix pomatia* vorhanden, doch kreuzt letzterer nicht den Hauptnerven, sondern erst die in der Körperhaut verteilten Endverzweigungen des Hautmantelnerven.

Die Mantelnerven (Fig. 5, 10, *na*,*npd*, *nps*).

Von den Parietal- (Fig. 6, *pcr*, *pcs*) und dem Visceralganglion (*vc*) kommen die Nerven, die den Mantel versorgen. Neben dem eben behandelten Nervus cutaneus pallialis (Fig. 5, *ncpl*) sind dies der Nervus pallialis dexter externus und internus (Fig. 5, *npd*, *npdi*), der Nervus analis (Fig. 5, *na*) und der Nervus pallialis sinister (Fig. 5, *nps*). Sie erreichen auf dem kürzesten Wege den Mantel, ohne vorher Nebennerven abzugeben. Fig. 10a zeigt die gegenseitige Lage der Mantelnerven in Projektion auf den Mantel. Die Eintrittsstellen der rechten und des linken Mantelnerven liegen in der vorderen Hälfte des Mantels symmetrisch zur Mediane. Der Analnerv tritt rechts seitlich hinter dem Atemloch ein.

An der Verwachsungsstelle der Körperhaut mit dem Lungenhöhlenboden treten die Nerven durch die Mantelwand in den Mantel, verbreiten sich hier fächerförmig unter der Drüsenschicht (Fig. 10) und versorgen mit ihren reichlichen feinen Verästelungen die einzelnen Mantelschichten. Abgesehen von zwei Nerven, die im Dach der Lungenhöhle weiterziehen (Fig. 10, na_3, nps_4), ist der Mantel das alleinige Innervationsgebiet dieser Nerven.

Man kann sich vorstellen, daß die Nerven im Mantel wegen der ungehinderten Ausbreitungsmöglichkeit recht wenig konstant sind. Doch war es möglich, wenigstens von den Hauptnerven einen Normaltypus festzustellen.

Kleinere, inkonstante Seitennerven, die von jedem der Mantel-

nerven zum Bindegewebe am Rand des Mantels gehn, sind auf den Figuren nicht angegeben.

Es ist wohl nötig, noch einiges zum Verständnis der Figuren zu bemerken. Fig. 5 zeigt den Mantel in der natürlichen Lage am Tier, an der Vorderseite median aufgeschnitten und die Enden seitlich zurückgeklappt. Auf den Fig. 8 und 10 sind der Mantel und die Lungenhöhle von der Sohle des Tieres, also das Lungendach von der Innenseite der Lungenhöhle zu sehen. Die Körperhaut ist entfernt bis auf einen dünnen Streifen am Mantel (Fig. 10, *Kh*), von dem Lungenhöhlenboden ist

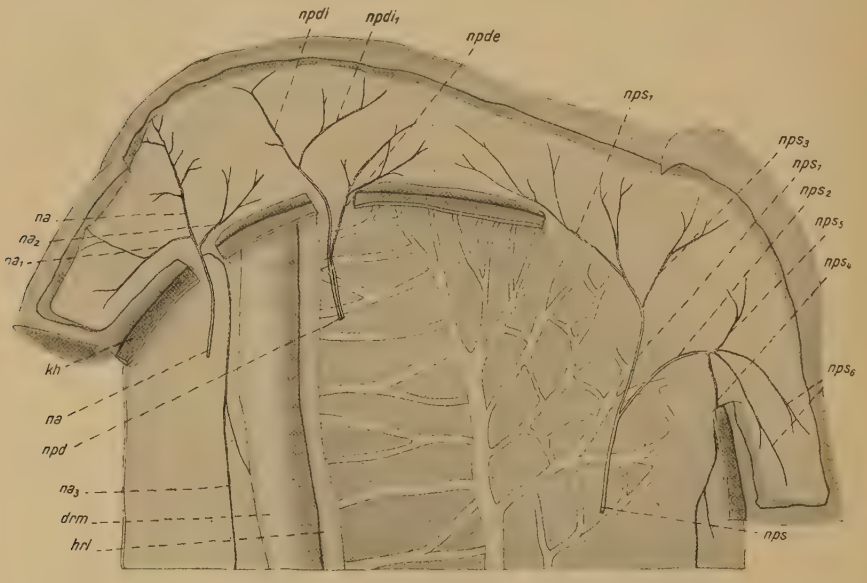

Fig. 10.

Verlauf der Mantel- und des Analnerven im Mantel und im Dach der Lungenhöhle. Die Lage der Lungenhöhle und des Mantels wie in Fig. 8.

nichts gezeichnet. Das Tier ist hier median an der hintern Mantelhälfte aufgeschnitten und die Enden nach vorn zurückgeklappt zu denken. Auf den beiden Figuren 8 und 10 ist demnach der mittelste der drei Nerven der Nervus pallialis dexter (externus und internus, *npd*), der linke der Analnerv (*na*) und der rechte der Nervus pallialis sinister (*nps*).

Nervus pallialis sinister. Linker Mantelnerv (Fig. 5, 10, *nps*).

Dieser Nerv teilt sich vor Eintritt in den Mantel in zwei Äste, deren einer in der Richtung zum Atemloch am innern Rand des Mantels verläuft (Fig. 10, nps_1) und die Seitenäste in den Mantel entsendet. Der

erste dieser Seitennerven (Fig. 10, nps_3) behält die Richtung des Nerven bei und tritt fast senkrecht zum Mantel in diesen ein. Er verzweigt sich dann unregelmäßig. Die folgenden Seitennerven, meist drei, nehmen eine zum Atemloch immer schräger geneigte Lage ein. Die Endnerven des Hauptstammes (Fig. 10, nps_1), der bei seinem Verlauf am Mantelrand entlang langsam, gleichmäßig in diesen eindringt, verzweigen sich zuletzt ebenso im Mantel, wie die Seitennerven.

Der zweite Teilnerv (Fig. 10, nps_2) des Nervus pallialis sinister wendet sich im Mantel nach der entgegengesetzten Seite. Charakteristisch für ihn ist, daß seine Seitennerven meist alle von einem Punkte am Mantelrand sich abtrennen. Der erste dieser Teilnerven (Fig. 10, nps_4) biegt, kurz nach Eintritt des Nerven (nps_2) in den Mantelwulst, nach rechts im Bogen von diesem ab, tritt durch die an die Lungenhöhle grenzende Mantelwand wieder in die Lungenhöhle zurück und läßt sich im Dach derselben eine Strecke weit in der Richtung zum Herzen verfolgen. Doch scheint es ausgeschlossen, daß er letzteres erreicht. Meist gibt er noch ein oder zwei Seitennerven durch die an die Lungenhöhle grenzende Mantelwand ab. Vom Trennungspunkt der Nerven gehen weiter zwei, seltener drei Nerven (Fig. 10, nps_6) zum hinteren Teil des Mantels ab, der hier schwach muskulös ist. Der letzte dieser Nerven dagegen (Fig. 10, nps_5) innerviert den Teil des Mantels, der oberhalb seiner Abzweigstelle liegt.

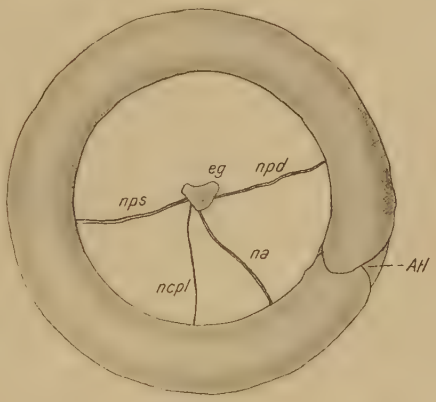

Fig. 10*a*.
Die Eingeweideganglien mit allen Mantelnerven sind auf den Mantel projiciert, um die gegenseitige Lage der Nerven zu zeigen.

Nervus pallialis dexter externus et internus. Äußerer und innerer rechter Mantelnerv (Fig. 10, *npde*, *npdi*).

Entsprechend der Teilung des linken Mantelnerven trennen sich die rechten Mantelnerven erst kurz vor dem Eintritt in das Gewebe des Mantelrandes. Der dem Enddarm (*drm*) und Harnleiter (*hrl*) benachbarte Nervus pallialis dexter internus ist im Mantel der bedeutendere von beiden (Fig. 10, *npdi*). Nach dem Eintritt in den Mantelwulst nähert

er sich noch mehr dem Darm, verläuft dann direkt über dem Atemloch (Fig. 8, *atl*) bis zum äußeren Mantelrand, wo er sich verzweigt. Nachdem er etwa ein Drittel des Mantels durchlaufen hat, geht von ihm nach der dem Atemloch entgegengesetzten Seite zu ein Nerv ab, der seinerseits wieder einige kleinere Nerven zum äußeren Rand abgibt (Fig. 10, $npdi_1$). Man kann fast sagen, daß dieser Nerv die äußere Hälfte des Mantelteils innerviert, dessen innere Hälfte vom Nervus pallialis dexter externus (Fig. 10, *npde*) versorgt wird.

Letzterer teilt sich meist schon am innern Rand des Mantels in zwei etwa gleichstarke Nerven, deren weitere Verzweigungen, die oft ineinander übergehen, eben genannten Teil des Mantels innervieren. Die feineren äußeren Verzweigungen begegnen schon den Endnerven des inneren Astes des Nervus pallialis sinister (nps_1).

Nervus analis. Analnerv (Fig. 10, *na*).

In gleicher Entfernung, nur nach der andern Seite vom Darm (*drm*) tritt der Analnerv (*na*) in den Mantel ein. An der Durchbruchstelle schon zweigt sich ein Nerv ab, der am Darm aufwärts zieht und in der Höhe der Niere unter dem Darm her (auf der Figur) zum Harnleiter tritt (Fig. 10, na_3). Entsprechenden Verlauf zeigen mehrere Seitennerven (Fig. 8). Den sekundären Harnleiter innerviert dieser Nerv sicher, den Enddarm wahrscheinlich; wenigstens läuft er eine große Strecke im Hüllgewebe des Enddarmes her. Einmal konnte ich eine Verschmelzung dieses Nerven mit einem Seitennerven des Nervus intestinalis feststellen, der an der muskulösen Spirale des Eingeweidesacks entlang zog (vgl. S. 537).

Verfolgt man den Analnerv nach der Abtrennung des eben beschriebenen Nerven weiter, so sieht man bald seine beiden bedeutendsten Nebenzweige sich abtrennen. Zuerst einen Nerven nach rechts (Fig. 10, na_2), der sich in dem Mantellappen verzweigt, der sich vom Analnerv her über die Atemöffnung (*atl*) hinlegt (Fig. 8, *ml*). Der bald darauf nach der entgegengesetzten Seite austretende Nerv (Fig. 10, na_1) gibt meist einen kräftigen Zweig zum äußeren Mantelrand ab und dringt im Mantel so weit nach hinten vor, daß er die Verzweigungen des linken Mantelnerven erreicht, wie aus Fig. 10 hervorgeht, wo der Mantel hinten in der Medianebene durchschnitten zu denken ist.

Der Hauptzweig des Analnerven (*na*), der im Großen und Ganzen eine gleichmäßige zum Mantel senkrechte Richtung einhält, verläuft tiefer als die Seitenzweige na_1 und na_2 und verzweigt sich selbst zuletzt an der Seite und über dem Atemloch. Meist behält er seine ur-

sprüngliche Stärke für den größten Teil seines Verlaufes im Mantel bei. Er zeichnet sich vor den andern Mantelnerven dadurch aus, daß er mehr Seitenäste als die andern abgibt und zuletzt einen etwas geschlängelten Verlauf zeigt.

VI. Die Pedalganglien.

Fig. 1 zeigt die Lage der Pedalganglien im Schlundring, die Figuren 11*a* und 11*b* in der Gestalt, die sie nach Entfernung des umhüllenden Bindegewebes besitzen. Fig. 11*a* ist Dorsal-, 11*b* Ventralansicht. Auf Fig. 11*a* sind die zwei Pedalganglien weiter entfernt voneinander gezeichnet, als sie für gewöhnlich liegen, um die Lage der Commissuren deutlich zu machen.

Die beiden Pedalganglien liegen direkt dem Fuß des Tieres auf und besitzen zusammen in ihrer größten Ausdehnung eine Breite von etwa 1,5 mm. In ihrer Gestalt sind sie nicht ganz konstant; man findet sie in den Grenzen, die die Figuren 11*a* und 11*b* zeigen. Doch entsprechen sich die Ganglien untereinander mit größerer Genauigkeit, als die Cerebralganglien (s. S. 514). Von den Eingeweideganglien unterscheiden sie sich insofern, als jede Hälfte durch dorsale und ventrale Abplattung wohl noch scheibenförmig ist, doch der Cylinderform merklich näher kommt. Verschiedene inkonstante Einkerbungen sind ebenso wie die gelbliche Pigmentierung diesen Ganglien mit den andern, speziell den Eingeweideganglien gemeinsam.

Zwei größere konstante Einschnitte — Böhmig nennt sie Incisuren (Fig. 11*a*, *i*) — fallen an der vorderen und hinteren Seite der Pedalganglien auf. Die Verbindungslinie dieser Incisuren teilt das Ganglion in zwei Teile, deren einer, nach innen gelegen (Fig. 11*a*, *ti*), als Rechteck mit stark abgestumpften Ecken bezeichnet werden kann. Die Längsseiten (Fig. 11*a*, l_1 und l_2) sind bei weitem größer als die Transversalseiten (*t*). Die eine der Längsseiten (l_1), die auch die äußere Begrenzung des Ganglions darstellt, zeigt oft eine schwache Einbuchtung.

Den nach außen von genannter Verbindungslinie (l_2) gelegenen Teil des Ganglions (*ta*) könnte man einem Dreieck vergleichen, dessen Grundlinie diese Verbindungslinie (l_2), dessen Spitze in der Mitte der Außenseite liegt und dessen zwei andren Seiten je eine halbkugelige Vorwölbung aufsitzt. Die nach vorn gelegene Vorwölbung (v_1) ist bedeutend größer als die hintere (v_2) und liegt wenig höher, als die übrigen Ganglienteile, was ja durch die Verbindung gerade dieses Teils mit den Pleuralganglien und durch den Verlauf der Aorta zwischen Pedal- und Eingeweideganglien hindurch (s. S. 510) verständlich ist.

Die beiden Commissuren sind schwach und von geringer Konsistenz im Vergleich mit den andern Commissuren im Körper des Tieres. Sie treten vor und hinter den genannten Einbuchtungen (Fig. 11 *a*, l_1) über und sind dadurch, daß beide Ganglien fest aneinander liegen (Fig. 11 *b*), äußerlich nicht sichtbar. Die vordere stärkere Commissur wird nach Böhmig als Commissura transversalis anterior (Fig. 11 *a*, *ca*), die hintere höherliegende als Commissura transversalis posterior (*cp*) bezeichnet.

Böhmig schenkt den Incisuren besondre Beachtung. Er sieht in ihnen die Reste der Verschmelzungslinie zweier gesonderter Ganglien jederseits. Demnach wären statt zwei, ursprünglich vier Pedalganglien

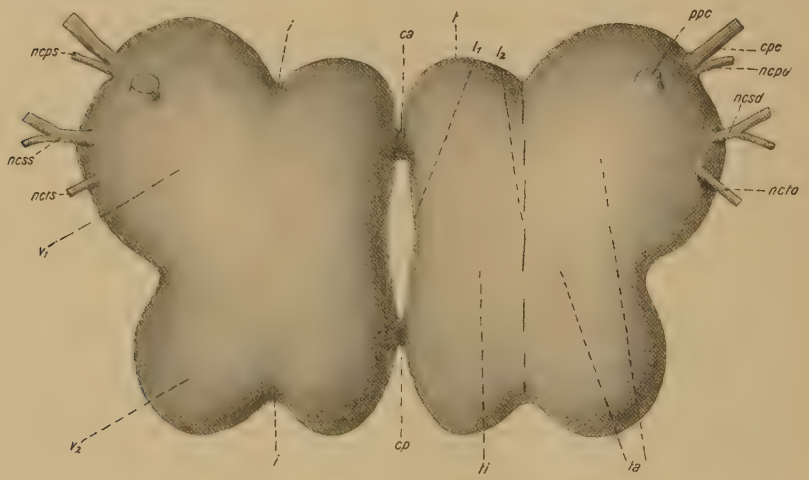

Fig. 11 *a*.
Die Pedalganglien mit austretenden Nerven in Dorsalansicht.

vorhanden gewesen. Nach seinen histologischen Untersuchungen verbindet die Commissura transversalis anterior (*ca*) die äußeren der vier Ganglien, geht also durch die inneren hindurch. Die Commissura transversalis posterior (*cp*) verbindet die inneren zwei Ganglien. Die beiden Ganglien einer Hälfte werden unter sich im Innern durch die Commissura obliqua verbunden. Das Vorhandensein dieser Commissura obliqua ist neben der doppelten Kommissur die Hauptstütze für die Böhmigsche Theorie. Denn die Incisuren allein wären der relativ geringen Ausbildung wegen und weil ihnen jegliche äußere Verbindungslinie fehlt, doch nur ein schwacher Beweis. Mit demselben Recht könnte man die seitlichen Einbuchtungen am Ganglion in diesem Sinne erklären.

Genauere Angaben über diesen Punkt lassen die histologischen Untersuchungen, die von andrer Seite ausgeführt werden, erwarten.

VII. Die Commissuren, Connective und Nerven.

Von den zwei Connectiven tritt das Cerebropedalconnectiv (Fig. 11 *a*, *cpc*) am vorderen äußeren Rand des Ganglions aus, ihm benachbart ganz auf der Oberseite des Ganglions das Pleuropedalconnectiv (Fig. 11 *a*, *ppc*). Nie aber liegt letzteres soweit nach der Mitte der Oberseite, wie dies Böhmig angibt.

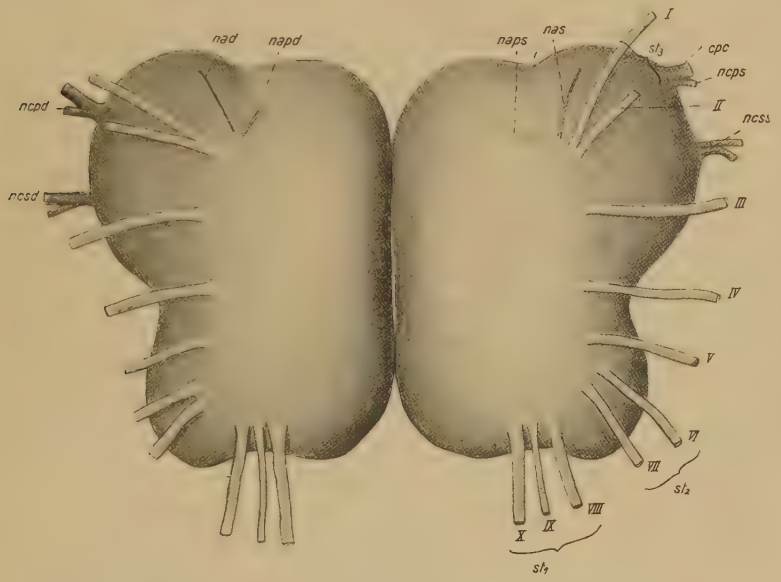

Fig. 11 *b*.
Die Pedalganglien mit austretenden Nerven in Ventralansicht.

Die von den Pedalganglien ausgehenden Nerven kann man in zwei Gruppen einteilen.

Einmal in Hautnerven, die das Ganglion an seinem oberen Rand verlassen (Fig. 11 *a*, *ncps*, *ncpd*, *ncss*, *ncsd*, *ncts*, *nctd*), dann in Nerven, die auf der Unterseite des Ganglions austreten und der überwiegenden Mehrzahl nach Fußmuskelnerven (Fig. 11 *b*, I—X) sind. Nur wenige von letzteren führen zu Blutgefäßen (Fig. 11 *b*, *nas*, *naps*, *nad*, *napd*).

Die drei Hautnerven verlassen das Ganglion an der vorderen Vorwölbung (Fig. 11 *a*, v_1), benachbart dem Cerebropedalconnectiv (*cpc*). Der vordere der drei Nerven (Fig. 11 *a*, 11 *b*, *ncps*, *ncpd*) tritt meist zusammen mit ebenerwähntem Connectiv, wenig vor dem am höchst

gelegenen Randteil genannter Vorwölbung aus. Verläßt der Nerv gesondert das Ganglion, so geschieht dies doch immer in der Nähe des Connectivs (*cpc*).

Wo das Ganglion seitlich seine größte Ausdehnung erreicht hat, tritt der zweite der Hautnerven (Fig. 11 *a*, 11 *b*, *ncss*, *ncsd*) wenig über dem seitlichen Rand, schon auf der Oberseite des Ganglions aus. Er ist der mächtigste der drei Nerven. Seitennerven von ihm und dem ersten Nerven (*ncps*, *ncpd*) innervieren die Geschlechtsorgane, die in der Nähe der Geschlechtsöffnung liegen (Fig. 12).

Höher noch als der zweite (*ncss*, *ncsd*) und weiter nach hinten tritt der letzte (Fig. 11 *a*, *ncts*, *nctd*) Hautnerv, der an Stärke dem ersten (*ncps*, *ncpd*) Nerven entspricht, aus dem Ganglion aus. Er zieht zuerst seitlich wie auf Fig. 11 *a* oder gleich vom Ganglion aus in gerader Richtung nach dem Fußende des Tieres zu (s. S. 552).

Von den übrigen Pedalnerven sind die zahlreichsten und stärksten die Fußmuskelnerven (Fig. 11 *b*, I—X). An Stärke sind sie untereinander im allgemeinen gleich und entsprechen hierin dem zweiten Hautnerven (Fig. 11 *a*, 11 *b*, *ncss*, *ncsd*). Ihre Zahl variiert. Näheres hierüber findet sich S. 552 ff.

Die beiden gleichdünnen Blutgefäßnerven (Fig. 11 *b*, *nas*, *naps*, *nad*, *napd*) verlassen neben dem vordersten Fußnerven (Fig. 11 b, I) in der Richtung nach der Incisur (*i*) an der Vorderseite des Ganglions zu, das Ganglion. Ihre Austrittsstellen variieren. Doch tritt meist der zur Aorta ziehende Nerv (Fig. 11 *b*, *naps*, *napd*) mehr nach der Mitte der Ganglienunterseite aus, als der andre (*nas*, *nad*) [s. S. 557].

Bezeichnungen für die Pedalgangliennerven von *Helix pomatia* sind nicht vorhanden. Für die Fußnerven ist dies erklärlich, da sie durch ihre unregelmäßigen Verzweigungen einen inkonstanten Eindruck hervorrufen und in der großen Fußmasse kein genau umschriebenes Innervationsgebiet besitzen, das zur Bezeichnung verwandt werden könnte. Die Haut- und Blutgefäßnerven werden im Folgenden soweit dies ohne Schwierigkeiten geschehen kann, neu benannt.

Die Haut- und Geschlechtsnerven des Pedalganglions.

Die Fig. 12 zeigt die Innervierung der Körperhöhle des Tieres. Unter Körperhöhle ist hier der Hohlraum verstanden, den man vor sich hat, wenn man das Tier dorsal in der Längslinie vom Kopf bis zum Eingeweidesack öffnet. Die Eingeweideganglien mit den von ihnen austretenden Nerven, die Cerebralnerven bis auf den Penisnerv (*np*) sind entfernt. Von andern Organen sind nur ein Teil der Geschlechtsorgane

und die in den Fuß tretende linksseitige Retractormuskulatur (*rm*) gezeichnet.

Die von den Pedalganglien (Fig. 11 *a*, 11 *b*) ausgehenden Hautnerven (Fig. 12, *ncps*, *ncss*, *ncts*, *ncpd*, *ncsd*, *nctd*) strahlen fächerförmig vom Ganglion aus und verteilen sich auf der Innenseite der Wand der Körperhöhle. Es sind drei Nerven auf jeder Seite des Ganglions, die im Folgenden je nach der Entfernung vom Vorderende des Tieres als Nervus cutaneus pedalis primus sinister (*ncps*) und Nervus cutaneus pedalis primus dexter (*ncpd*), Nervus cutaneus pedalis secundus sinister (*ncss*) und Nervus cutaneus pedalis secundus dexter (*ncsd*) und als Nervus cutaneus pedalis tertius sinister (*ncts*) und dexter (*nctd*) unterschieden werden.

Der mittlere dieser drei Nerven, der Nervus cutaneus pedalis secundus, hat das größte Gebiet zu versorgen und besitzt dementsprechend auch die stärksten und meisten Seitennerven. Der Verlauf aller drei Nerven wird durch die seitlich von den Pedalganglien in den Fuß eintretende Columellarmuskulatur (*rm*) — zwischen dieser und den Fühlermuskeln treten die Nerven durch zur Körperhaut — und auf der rechten Seite durch Geschlechtsorgane beeinflußt. Letztere werden auch von diesen Nerven innerviert. Durch die asymmetrische Lage der Geschlechtsorgane wird die Symmetrie im Verlauf der Nerven auf beiden Seiten stark beeinträchtigt.

Die einzelnen Nerven sind nicht vom Bindegewebe umschlossen, sondern liegen in der Bindegewebsschicht eingebettet, die die Innenseite der Körperwand überzieht.

Nervus cutaneus pedalis primus. Der vordere Hautnerv des Pedalganglions.

Stets tritt dieser Nerv in der Nähe des Cerebropedalconnectives aus dem Pedalganglion aus, oft zweigt er sich erst außerhalb des Ganglions von genanntem Connectiv ab (Fig. 11a, *ncps*, *ncpd*).

Auf der linken Seite verläuft er als Nervus cutaneus pedalis primus sinister (Fig. 12, *ncps*) in einem nach der Medianlinie des Tieres zu offenen Bogen schräg nach vorn und ist bis in die Nähe der Scheide des großen Tentakels (*tsch*) zu verfolgen. Noch oberhalb der Columellarmuskulatur tritt nach rechts ein Seitenast ($ncps_1$) aus, der um genannte Muskulatur herumzieht und in zwei weiteren Teilnerven das Gebiet der Körperhaut innerviert, das in Höhe des Cerebralganglions an den Fuß grenzt. Ein Nerv ($ncps_2$), der im weiteren Verlauf nach links vom Hauptnerven austritt, ist nicht ganz konstant. Zuletzt verteilt sich

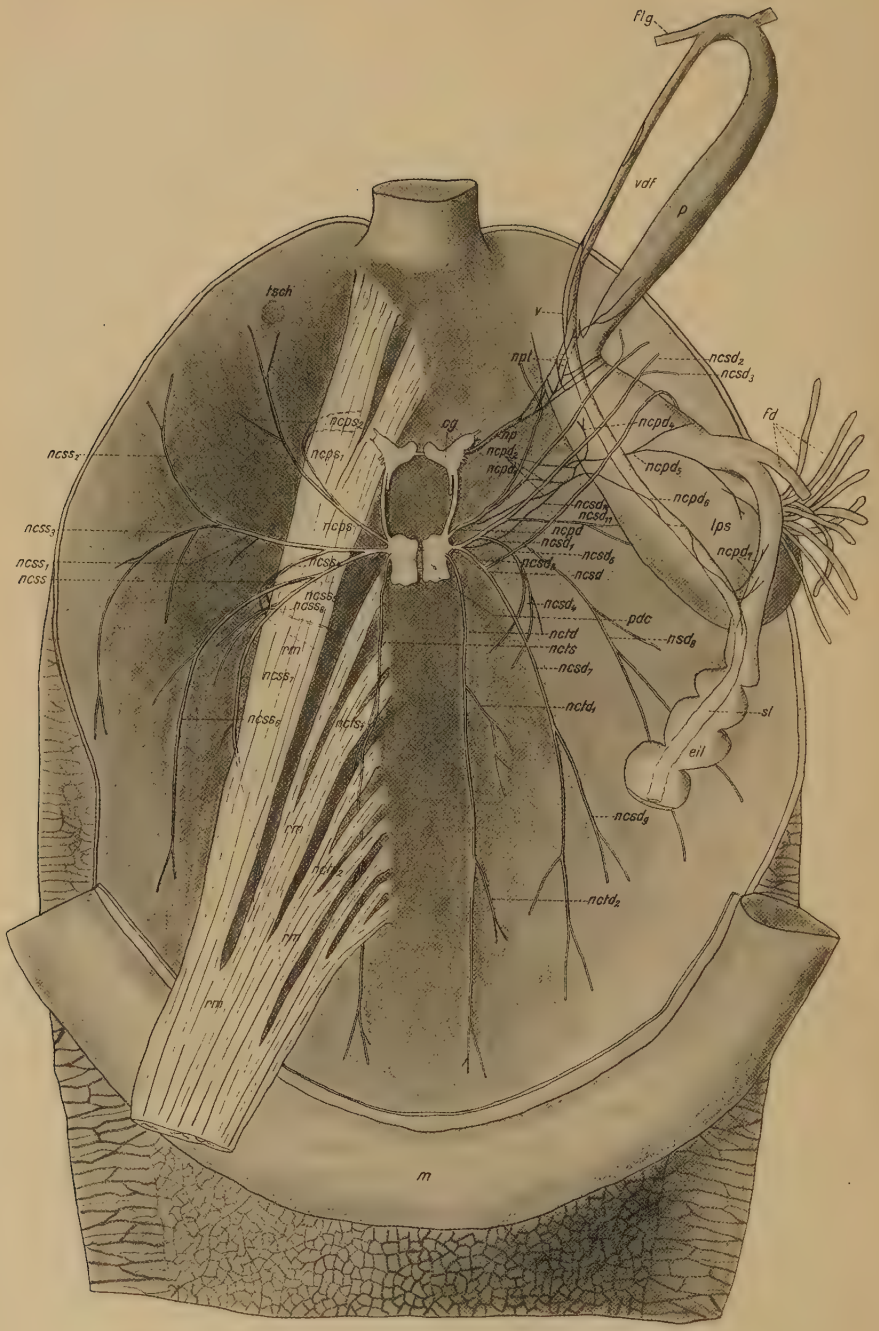

Fig. 12. (Erklärung nebenstehend.)

der vordere Hautnerv (*ncps*) in zwei Teilnerven in der Hautregion hinter der Scheide des großen Tentakels.

Auf der rechten Seite tritt der Nervus cutaneus pedalis primus dexter (Fig. 12, *ncpd*) über den Liebespfeilsack (*lps*) hinter dessen Vereinigung mit dem Penis (*p*) hinweg, über das Vas deferens (*vdf*), in zwei Endnerven zur Haut und weicht nur wenig von dem entsprechenden Nerv der linken Seite (*ncps*) ab. Bedeutender sind schon die Unterschiede zwischen den Nebennerven auf beiden Seiten. Der Nerv $ncpd_1$, der dem Nerv $ncps_1$ links entspricht, hat rechts die Vulva (*v*) an der nach der Innenseite des Tieres zu gelegenen Seite zu innervieren. Meist endet er auch in zwei Ästen. Hier auf der rechten Seite variiert seine Austrittsstelle vom Hauptnerven (*ncpd*) insofern, als der Nebennerv am Hauptnerven auf der Strecke vom Pedalganglion bis vor den Liebespfeilsack austreten kann. In selteneren Fällen gibt Nerv $ncpd_1$ noch einen, in der Figur nicht angegebenen Seitennerven zur Unterseite des Liebespfeilsackes (*lps*) ab.

Zwei bis drei kleinere Nerven, auf Fig. 12 sind drei angegeben, die zusammen als $ncpd_2$ bezeichnet sind, treten noch nach rechts vom Hauptnerven (*ncpd*) ab und bilden mit einem ebenso schwachen Nerven ($ncsd_{10}$), der meist in der Gabelung des Nervus cutaneus pedalis secundus dexter (*ncsd*) seinen Ursprung hat, einen Nervenplexus, ehe sie den Liebespfeilsack (*lps*) erreichen. Dieser Plexus setzt sich in drei Nerven fort, die nur zur Innervierung der Geschlechtsorgane dienen. Der vorderste $ncpd_4$ verteilt sich auf der Oberseite des dem Penis (*p*) benachbarten Teiles des Liebespfeilsacks. Der mittlere Nerv $ncpd_5$ zieht über den Liebespfeilsack zu den fingerförmigen Drüsen (*fd*). Vor letzteren teilt er sich meist und die beiden Teilnerven ziehen an jeder Seite der genannten Drüsen weiter, um sich schließlich am Liebespfeilsack zu verteilen. Selten sind schwache Nerven zu sehen, die von dem zuletzt genannten Nerven ($ncpd_5$) zu den fingerförmigen Drüsen (*fd*) abtreten.

Der letzte dieser drei Nerven ($ncpd_6$) dient nur der Innervierung des Samen (*sl*)- und Eileiters (*eil*). Er läuft, nachdem er den Samenleiter erreicht hat, an diesem spiralig weiter in der Richtung zum Eingeweidesack, gibt vor der Vereinigung des Samen- und Eileiters einige dünne Nerven an letzteren ab ($ncpd_7$) und verliert sich selbst bald am Samen-

Fig. 12. Die Lage des Tieres ist dieselbe wie auf Fig. 5. Man sieht den Verlauf der von den Pedalganglien (*pdc*) ausgehenden Haut- und Geschlechtsnerven. Von den Cerebralnerven sind hier nur die Penisnerven (*np*) in ihrem Verlauf gezeichnet. Die Eingeweideganglien mit ihren Nerven sind weggenommen. Von andern Organen sind nur die linksseitige Retractormuskulatur (*rm*) und die Geschlechtsorgane in der Nähe der Geschlechtsöffnung zu sehen.

leiter. Auch am Eileiter lassen sich die Nerven nicht weit verfolgen.

Mit diesen wenigen Nerven — wenn wir von dem aus dem Cerebralganglion kommenden Penisnerven absehen — ist die Innervation der Geschlechtsorgane, soweit sie in der Nähe der Geschlechtsöffnung gelegen sind, erschöpft; alle übrigen in diesem Abschnitt behandelten Nerven sind reine Hautnerven.

Im Vorhergehenden ist der allgemeine, am meisten vorkommende Typ der Nerven zu den eben besprochenen Geschlechtsorganen (*v, lps, eil, sl, fd*) gegeben. Im einzelnen zeigt jedes Tier mehr oder weniger geringe Abweichungen.

Nervus cutaneus pedalis secundus. Der mittlere Hautnerv des Pedalganglions.

Der Nervus cutaneus pedalis secundus (Fig. 11 *a*, *ncsd*, *ncss*) verläßt das Pedalganglion am oberen seitlichen Rand hinter dem Nervus cutaneus pedalis primus (Fig. 11 *a*, *ncpd*, *ncps*). Er zeigt von allen hier besprochenen Hautnerven die größten Verschiedenheiten im Verlauf auf beiden Seiten. Die aus den Verästelungen hervorgehenden Nerven entsprechen sich zwar, doch verlaufen sie rechts teils über den Liebespfeilsack (*lps*), teils unter ihm her und lassen dadurch die obenerwähnte Ungleichheit entstehen.

Auf der linken Seite der Fig. 12 teilt sich der Nervus cutaneus pedalis secundus sinister (*ncss*) bald nach Verlassen des Ganglions in zwei gleichstarke Nerven. Der vordere ($ncss_1$) zieht nach der Seite, um auf halbem Weg sich abermals in zwei Nerven zu teilen, die im Bogen nach vorn ($ncss_2$) und hinten ($ncss_3$) ziehen. Jeder der beiden Teilnerven erreicht hierbei ungefähr die Länge des Hauptnerven ($ncss_1$). Die weiterhin vorkommenden Seitennerven sind meist klein und inkonstant. Erwähnenswert ist nur der erste, vom Nerven $ncss_1$ sich abtrennende Nerv ($ncss_4$) wegen seiner Stärke und seines konstanten Vorkommens. Er steht an Durchmesser dem Nerven $ncss_1$ nicht viel nach. In seinem kurzen Verlauf biegt er um die Muskulatur (*rm*) herum und innerviert in zwei Teilnerven, ähnlich dem oben erwähnten Nerven $ncps_1$ die Körperhaut hinter den Pedalganglien an der Grenze von Haut und Fuß.

Der zweite Teilnerv ($ncss_5$) des Nervus cutaneus pedalis secundus sinister richtet seinen Lauf nach hinten und beschreibt mit seinen zwei starken Teilnerven einen nach der Medianebene des Tieres offenen Bogen. An Stärke entspricht er dem Nerven $ncss_1$. Der äußere seiner

beiden Teilnerven (*ncss*$_6$) beschreibt einen Bogen mit größerem Radius als der andre (*ncss*$_7$). Beide ziehen weit nach hinten bis zum Mantelrand. Sie lassen sich fast bis zu den Eintrittsstellen der oben (S. 539 ff.) behandelten Mantelnerven verfolgen.

Zwischen ihnen an der Gabelung oder in der Nähe der Gabelung an einem dieser beiden Nerven treten zwei andre Nerven (*ncss*$_8$) benachbart aus. Sie sind meist schwach, relativ kurz und innervieren die Haut zwischen den Innervationsbezirken der Nerven *ncss*$_3$ und *ncss*$_4$. Die kleinen Seitennerven von *ncss*$_6$ und *ncss*$_7$ sind zu variabel, als daß es sich lohnte, sie zu berücksichtigen.

Auf der rechten Seite teilt sich der Nervus cutaneus pedalis secundus dexter (Fig. 12, *ncsd*) genau wie der Nerv auf der linken Seite, bald nach Austritt aus dem Ganglion in zwei Nerven, den vorderen *ncsd*$_1$, der auf der linken Seite dem Nerven *ncss*$_1$ entspricht und einen nach hinten verlaufenden, dem *ncss*$_5$ links entsprechenden Nerven *ncsd*$_5$. Der Winkel, den beide Teilnerven rechts bilden, ist nun dadurch, daß Nerv *ncsd*$_1$ über den Liebespfeilsack (*lps*) hinweg, parallel dem Nerven *ncpd* verläuft, bedeutend größer als links. Dadurch sind auch die beiden großen Endnerven, in die der Nerv *ncss*$_1$ links sich teilt, rechts bedeutend kleiner geworden (*ncsd*$_2$ und *ncsd*$_3$).

Analog dem Nerven *ncss*$_4$ ist rechts Nerv *ncsd*$_4$ ausgebildet. Der zu den Geschlechtsorganen führende Nerv *ncsd*$_{10}$, der an der Teilungsstelle des Nervus cutaneus pedalis secundus dexter (*ncsd*) entspringt, ist oben schon beschrieben worden.

Den Nerven *ncss*$_6$ und *ncss*$_7$ auf der linken Seite entsprechen rechts die Nerven *ncsd*$_6$ und *ncsd*$_7$. Ersterer läuft parallel dem Nerven *ncsd*$_1$ und *ncpd* über den Liebespfeilsack hinweg, vorher wie diese auch über das Vas deferens (*vdf*). Dann zieht er zwischen Liebespfeilsack und Körperhaut wieder eine Strecke zurück, ohne jedoch in der Richtung nach dem Mantelrand soweit vorzudringen, wie der entsprechende Nerv (*ncss*$_6$) auf der linken Seite. Dagegen zeigen die Nerven *ncss*$_7$ und *ncsd*$_7$ gleichen Verlauf.

Es mußten nun einige Nerven kräftiger für den Teil der Körperhaut ausgebildet werden, der durch den veränderten Verlauf des Nerven *ncsd*$_9$ ohne Nervenversorgung war. So hat sich ein Nerv *ncsd*$_8$ als Nebennerv des Nerven *ncsd*$_6$ ausgebildet, dessen Innervationsgebiet dem Nerven *ncss*$_6$ auf der linken Seite etwa entspricht. Oft sind noch andre Seitennerven aus demselben Grunde stärker auf der rechten als auf der linken Seite entwickelt, so Nerv *ncsd*$_{11}$ als Nebennerv von *ncsd*$_1$ und *ncds*$_9$ als Nebennerv von *ncsd*$_7$. Wenn der Nerv *ncsd*$_8$ auch stets vorhan-

den ist, so variiert doch sein Ursprung; der Nerv kann in der Gabelung der Nerven $ncsd_6$ und $ncsd_7$ oder auch als Seitennerv des letzteren austreten. Ebenso ist der Ursprung von Nerv $ncsd_9$ am Nerven $ncsd_7$ variabel. Nerv $ncsd_8$ rechts kann auch als Analogon zu $ncss_8$ links gedeutet werden. Statt des Nerven $ncsd_{11}$ findet man oft auch einen Seitennerven von $ncsd_8$ stärker ausgebildet.

Nervus cutaneus pedalis tertius. Der hintere Hautnerv des Pedalganglions.

Im Gegensatz zu den beiden andern Hautnerven entspringt dieser Nerv (Fig. 11 *a*, *ncts*, *nctd*) nicht am Rand, sondern auf der Oberseite des Pedalganglions hinter dem Nervus cutaneus pedalis secundus (Fig. 11 *a*, *ncss*, *ncsd*). Zwischen den Austrittsstellen genannter zwei Nerven liegt in Bindegewebe eingebettet die Statocyste (Fig. 1, *stc*).

Hier, wo keine Geschlechtsorgane störend auf den Verlauf einwirken, stimmen auf beiden Seiten die Nerven überein. Sie ziehen im ganzen parallel der Medianlinie nach hinten und verlieren sich meist jederseits in zwei Teilnerven in der Muskulatur unter dem hinteren Mantelrand (Fig. 12, *m*), ähnlich den weiter nach außen gelegenen Nerven $ncsd_7$ und $ncss_7$.

Der Hauptnerv bildet jederseits einen langen Längsstrang, von dem nach außen zwei relativ kurze Seitennerven austreten. Die Austrittsstellen dieser Nerven sind so verteilt, daß sie den Hauptnerven in drei, etwa gleich lange, Abschnitte zerlegen. Der erste Seitennerv ($ncts_1$, $nctd_1$) ist stärker als der zweite ($ncts_2$, $nctd_2$). Während seines Verlaufes schlängelt sich der Hauptnerv (*ncts*, *nctd*) mit seinen Nebennerven durch die in den Fuß eintretende Retractormuskulatur hindurch.

Die Fußnerven (Nervus musculi pedalis I—X).

Die Figuren 13 *a*, *b*, *c* zeigen die Innervationsverhältnisse der Fußmuskelnerven (*fn*). Auf Fig. 13 *a* sieht man die Nerven in die Fußmuskulatur sich einsenken. Auf Fig. 13 *b* sind die Nerven im Fuß eines Tieres bis zur beginnenden feinen Verästelung gezeichnet. Figur 13 *c* zeigt die feineren Verzweigungen und das Nervennetz der Fußsohle (*nn*).

Weniger klar als bei den eben behandelten Haut-Geschlechtsnerven liegen die Innervationsverhältnisse im Fuß. Schon die Literaturangaben über die Anzahl der Fußnerven sind so verschieden, daß man daraus allein schon auf eine bedeutende Inkonstanz schließen kann. Unter

Betonung diesr Inkonstanz gibt Biedermann vier bis sechs Nervenpaare an, Böhmig nennt sieben und von Ihering schreibt: »Ihre Zahl ist schwer festzustellen, da schon sehr weit oben dicht bei ihrem Austritt aus dem Ganglion die einzelnen Stämme sich in mehrere Zweige teilen. Es schien mir jedoch, als ob sich durch Zusammenfassen der

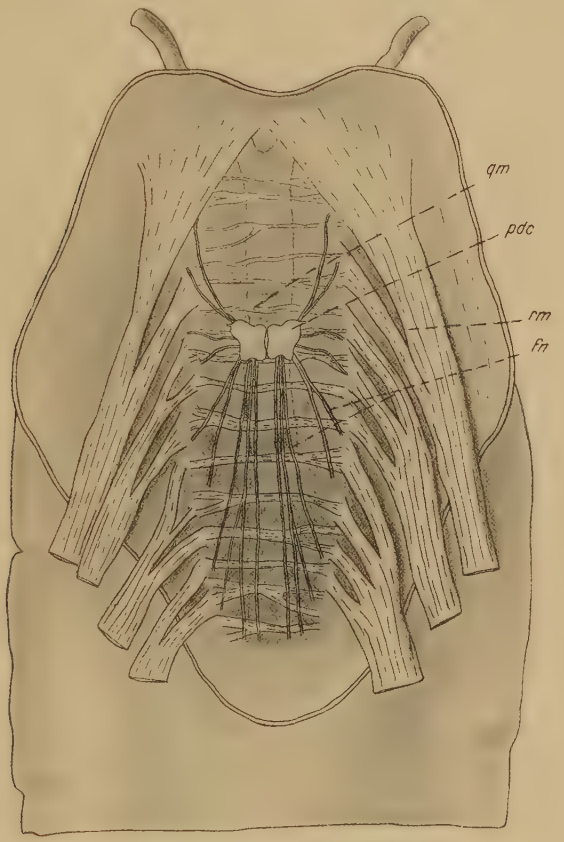

Fig. 13 *a*.

Die Pedalganglien (*pdc*) liegen der Muskelmasse des Fußes auf. Von den Ganglien strahlen die Nerven radiär aus. *qm*, Quer-; *vm*, Retraktormuskulatur.

nahe nebeneinander entspringenden Nerven 6 (oder 7) Hauptstämme jederseits nachweisen ließen«.

Nach meinen Untersuchungen kommen fast immer nur die beiden folgenden Fälle vor. Es gehen entweder von der Unterseite des Pedalganglions sechs Nervenstämme aus (Fig. 11 *b*, *st*, 1—6), die benachbart entspringenden Nerven dabei, wie bei von Ihering, zu einem

Stamm vereinigt, oder es gehen nur fünf Nervenstämme vom Ganglion aus (Fig. 13*a* und 13*b*). Dabei fehlt dann einer der nach der Seite gehenden Nerven (V oder IV). Man kann noch mit allerdings gerin-

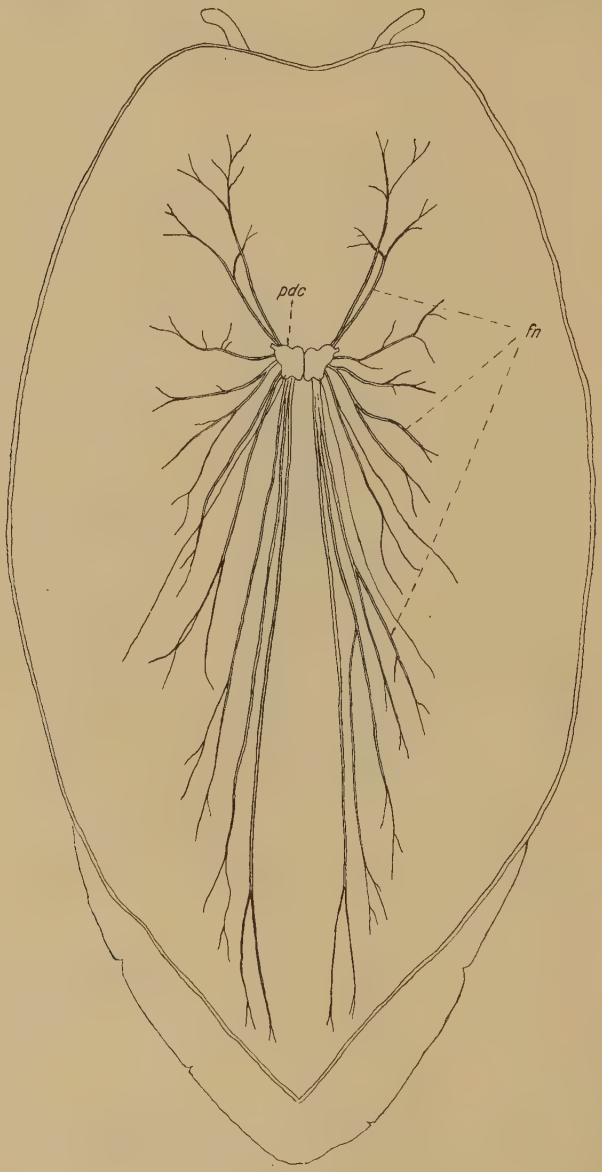

Fig. 13*b*.

Es ist hier der Verlauf der Fußmuskelnerven (*fn*) bis zum Beginn der feineren Verästelungen gezeichnet.

gerer Genauigkeit sagen, daß der nach dem Fußende gerichtete Nervenstamm aus drei (Fig. 11 *b*, VIII, IX, X), der nach der Seite sich anschließende aus zwei (Fig. 11 *b*, VI, VII), der am weitesten nach vorn

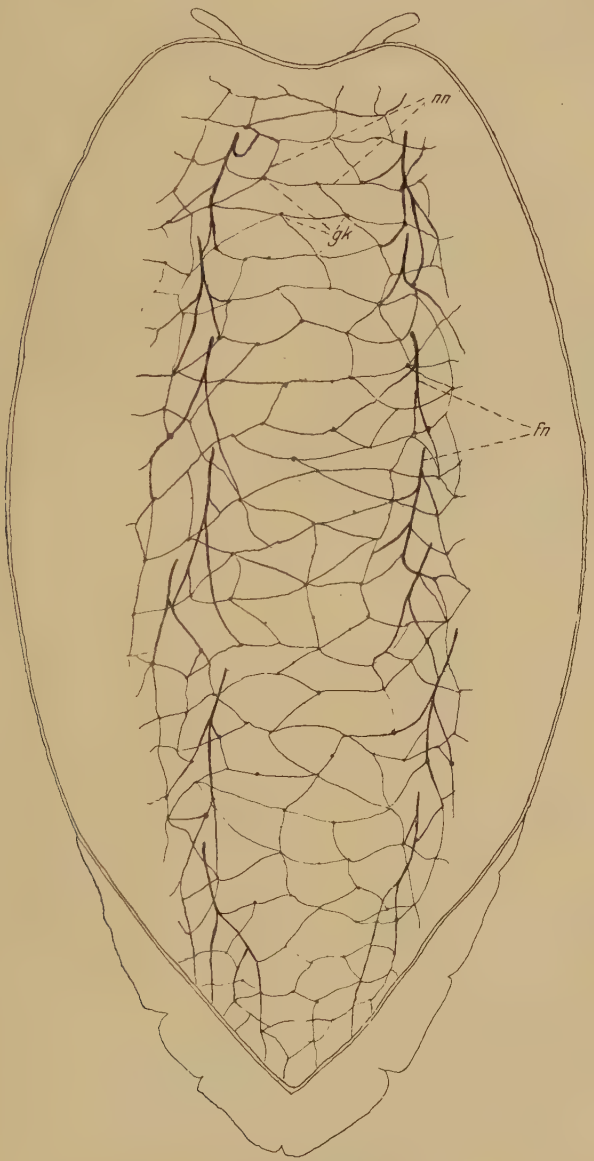

Fig. 13 *c*.

Die feineren Verästelungen der Fußnerven mit dem Nervennetz (*nn*) der Fußsohle.

gelegene auch aus zwei (Fig. 11 *b*, I, II) und die übrigen aus nur je einem Nerven beständen.

Die Nerven, sie seien als Nervus musculi pedalis I—X unterschieden, treten alle hoch auf der Unterseite des Ganglions in etwa gleicher Stärke aus und bilden mit ihren Austrittsstellen, abgesehen von den beiden hintersten Stämmen (Fig. 11 *b*, *st* 5 und 6), eine gerade Linie.

Präpariert man die Pedalganglien frei und entfernt auch das benachbarte Bindegewebe, dann sieht man, wie auch Fig. 13 *a* zeigt, daß die Fußnerven (*fn*) radiär nach allen Seiten ausstrahlen und sich nach kürzerem oder längerem Verlauf in die Muskulatur des Fußes einsenken.

Der Teil des Fußes hinter dem Eingeweidesack ist bedeutend mächtiger als der vordere; er beansprucht dementsprechend auch die meisten Nerven. In ihm verlaufen die Nerven um so höher und sind um so länger, je näher sie der Medianlinie liegen (Fig. 13 *b*). Man kann eine gleichmäßige Abnahme der hohen dorsalen Lage, Hand in Hand mit der Verkürzung der Nerven von der Medianlinie hinter dem Eingeweidesack nach den Seiten zu wahrnehmen. Nach vorn zu von den Seiten werden die Nerven wieder länger (Fig. 13 *b*).

Es wäre überflüssig sich mit den Verzweigungen der einzelnen Nerven im Fuß bei der bestehenden Verschiedenheit weiter zu beschäftigen, Fig. 13 *b* gibt im allgemeinen darüber Klarheit.

Die eben behandelten Nerven im Fuß sind hauptsächlich motorischer Natur, sie innervieren die Muskulatur und bilden das Sohlennetz der Sohle, in zweiter Linie dienen sie der Innervierung der kleineren Blutgefäße, der Fußdrüse und des Bindegewebes im Fuß.

Die feineren Verzweigungen kommen alle in fast konstantem Abstand vom Rande der Fußsohle zustande (Fig. 13 *c*) auf jeden Fall ist ein breiter Längsstreifen im Fuß frei davon. Die Verästelungen gehen dann in einen Plexus (Fig. 13 *c*, *nn*) von gleichmäßig starken, über die ganze Fußsohle verteilten, feinen Nerven über, in denen in größerer Zahl Ganglienknötchen (*gk*) vorhanden sind.

In seinen: »Studien zur vergleichenden Physiologie der peristaltischen Bewegungen« hat W. Biedermann diese Verhältnisse genau untersucht. Simroth hat schon vorher in der Arbeit: Die Bewegungen unserer Landschnecken, hauptsächlich erörtert an der Sohle des *Limax cinereoniger*« diese Fragen auch für *Helix pomatia* besprochen. Beide Forscher kommen am Schluß ihrer eingehenden Untersuchungen zu dem gleichen Resultat, das auch mit meinen Befunden so genau übereinstimmt, daß ich eine Stelle aus der Arbeit von Simroth anstatt meiner

Beschreibung wiedergeben kann. Man findet bei *Helix pomatia* »anastomosierende Nerven von allen möglichen Richtungen, so daß auch die schrägen Nerven mehr vertreten sind als bei *Limax*. Doch treten weder besonders starke noch überhaupt quergerichtete Commissuren hervor. Es gelingt wohl leicht, von der linken Seite der Sohle in einer Zickzacklinie, die der Geraden sich nähert, auf die rechte zu gelangen, aber eigentliche Quernerven fehlen. Versucht man in der Längsrichtung des Körpers die Nerven zu verfolgen, so gelingt auch das, aber die Linie wird eine viel stärker gebrochene, sie weicht viel mehr von der Geraden ab. Die Maschen, die die Nerven bilden, sind meist Vierecke, Trapeze, deren Längsachse der Querachse des Körpers parallel ist«.

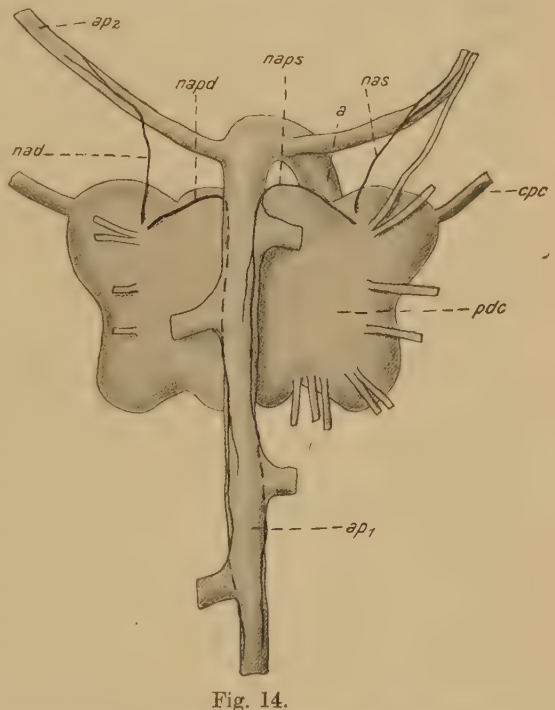

Fig. 14.
Ventralansicht der Pedalganglien mit der Fußarterie (ap_1) und den Blutgefäßnerven.

Es ließe sich noch hinzufügen, daß das Nervennetz nicht eine gleichmäßige horizontale Lage einnimmt, sondern an den Seiten unterhalb der eintretenden größeren Nerven (*fn*) nicht flächenhaft, sondern räumlich zu denken ist und nach der Mittellinie abfällt (Fig. 13 *c*), so daß hier in der Mitte die Flächenform für ein mehr oder weniger breites Längsband erreicht wird.

Blutgefäßnerven des Fußes (Fig. 14, *nas*, *nad*, *naps*, *napd*).

Einige Nerven bleiben noch zu erörtern übrig, die beiden Paare Blutgefäßnerven. Die Aorta (*a*) — Fig. 14 veranschaulicht in Ventralansicht diese Verhältnisse — biegt bekanntlich, nachdem sie zwischen den Eingeweide- und Pedalganglien hindurch getreten ist, in einem kräftigen Teilstamm nach unten in den Fuß, läuft unter den Pedal-

ganglien der Aorta parallel als Arteria pedalis (ap_1) im Fuß zurück und versorgt mit Seitenästen den Fuß. Wo die Fußarterie von der Aorta abbiegt, treten zwei gesonderte Blutgefäße (ap_2) nach vorn in den Fuß. Letztere treten im weiteren Verlauf an die vordersten Fußnerven (Fig. 11 *b*, I) heran, werden aber von zwei selbständigen, allerdings sehr feinen Nerven innerviert, die benachbart der Austrittsstelle des vorderen Fußnerven (Fig. 11 *b*, I) entspringen (Fig. 14, *nas*, *nad*) und am Blutgefäß etwa bis zum Eintritt in die Fußmuskulatur zu verfolgen sind. Ebenso lassen sich zwei Nerven (*naps*, *napd*) an den Seiten der Fußarterie (ap_1) weiter verfolgen, die auch den ersten benachbart aus dem Ganglion austreten. In seltenen Fällen gehen noch Nerven von ihnen zur Fußdrüse.

Diese vier Blutgefäßnerven seien als Nervus pedalis anterior sinister (*nas*) und Nervus pedalis anterior dexter (*nad*) und Nervus pedalis posterior sinister (*naps*) und dexter (*napd*), je nach der Entfernung vom Kopfende des Tieres unterschieden.

VIII. Die Buccalganglien mit den Buccalnerven.

Die Fig. 15 zeigt den Radulasack mit Buccalganglion und Buccalnerven von der Seite, Fig. 3 in Dorsalansicht. Fig. 3 zeigt deutlich die Größenunterschiede und Lageverhältnisse des Buccal- und Cerebralganglions. Der Teil des Darmes, der auf Fig. 3 zu sehen ist, ist nach vorn zurückgeschlagen zu denken. Den Verlauf der Darmnerven zeigt Fig. 16.

Die beiden Buccalganglien (*bg*) liegen dem Schlundkopf (*schl*) hinter der Austrittsstelle des Darmes auf. Stets ragen sie seitlich etwas über den Darm hinaus. Die Gestalt ist nicht ganz konstant, meist nieren- oder bohnenförmig. An Größe bleiben sie weit hinter den andern Ganglien des Tieres zurück, wie ein Vergleich mit den Cerebralganglien auf Fig. 3 zeigt. An Farbe und Pigmentierung unterscheiden sie sich kaum von andern Ganglien. An ihren vorderen Enden sind sie weiter von einander entfernt, als an den hinteren; an letzteren tritt die kräftige, an Länge einem Buccalganglion gleichkommende, gerade oder leicht nach hinten ausgebogene Commissur (*bcc*) über.

Das Versorgungsgebiet der Buccalnerven ist der Schlundkopf (*schl*), Darm (*dr*) und die Speicheldrüsen (*sdr*). Bisher sind sie nur von Böhmig beschrieben, aber noch nicht bezeichnet worden. Die Zahl und Lage der Nerven stimmt bei *Helix pomatia* und *Arion empiricorum* vollkommen überein.

Die stärksten Buccalnerven sind die Schlundkopfnerven (*npp*,

bnps, *npt*). Sie dienen der Innervierung der Pharynxmuskulatur. Vom Ganglion ziehen sie nach vorn und seitlich am Schlundkopf hinab, dabei wird ihre Lage in der Muskulatur gleichmäßig tiefer.

Von ihnen treten der Nervus pharyngealis primus (Fig. 3, Fig. 15, *npp*), der bei Böhmig nicht angegeben ist, mit dem Nervus pharyngealis secundus (Fig. 3, Fig. 15, *bnps*) am vorderen Ende des Ganglions, der Nervus pharyngealis tertius (Fig. 3, Fig. 15, *npt*) am hinteren Ende neben der Commissur (*bcc*), alle drei Nerven in einer Ebene aus. Der erste (*npp*) ist schwächer als die beiden gleichstarken andern und verläßt das Ganglion nach der Mediane zu neben dem Nervus pharyngealis secundus (*bnps*).

Die übrigen Buccalnerven sind alle schwächer als die eben genannten und verlassen das Ganglion an der nach innen zu gelegenen Seite, teils am Rand (Fig. 3), teils auf der Oberseite, dann aber meistens nicht weit vom innern Rand entfernt. Diese Austrittsstellen liegen alle auf der Hälfte des Ganglions, an der der Nervus pharyngealis secundus (Fig. 3, Fig. 15, *bnps*) das Ganglion verläßt.

Von den beiden Darmnerven hat der hintere stärkere Nervus gastricus posterior (Fig. 3, Fig. 15, *ngp*) einen bedeutend längeren Verlauf als der andre (*nga*). Letzterer tritt meist in derselben Ebene mit den drei Pharynxmuskelnerven (Fig. 3, Fig. 15, *npp*, *bnps*, *npt*) aus dem Ganglion aus.

Der hintere Darmnerv (*ngp*) und der dünne Speicheldrüsennerv, Nervus glandulae salivalis (Fig. 3, Fig. 15, *ngs*), verlassen das Ganglion auf der Oberseite. Die gegenseitige Lage der Austrittsstellen variiert in den Grenzen, die in den Fig. 3 und 15 angegeben sind.

Buccalnerven.

Der Nervus pharyngealis primus (vorderer Schlundkopfnerv [*npp*]) ist der schwächste der drei Schlundkopfnerven. Er tritt am vorderen Ende des Ganglions aus und verläuft parallel der Medianlinie nach vorn. Dabei zieht er über die Speichelgänge (*sg*), wo diese in den Schlundkopf eintreten. Fast stets tritt hier von diesem Nerv ein Seitennerv ab (npp_1), der zu den Speichelgängen führt. In deren Nähe teilt sich dieser vordere Schlundkopfnerv (*npp*) in mehrere Äste, die sich bald in der benachbarten Dorsalmuskulatur verlieren. Doch tritt die Verteilung schon in höheren Muskelschichten ein als bei den andern Schlundkopfnerven.

Der Nervus pharyngealis secundus (mittlerer Schlundkopfnerv [*bnps*]) entspringt neben dem vorigen Nerven nach außen von ihm

am Ganglion. Doch ist er bedeutend stärker als jener. Bald teilt er sich in zwei Teilnerven. Der vordere ($bnps_1$) von beiden zieht schräg nach vorn, teilt sich meist nochmals in zwei gleichstarke Nerven ($bnps_3$ und $bnps_4$) und innerviert mit kleineren Seitennerven die Muskulatur

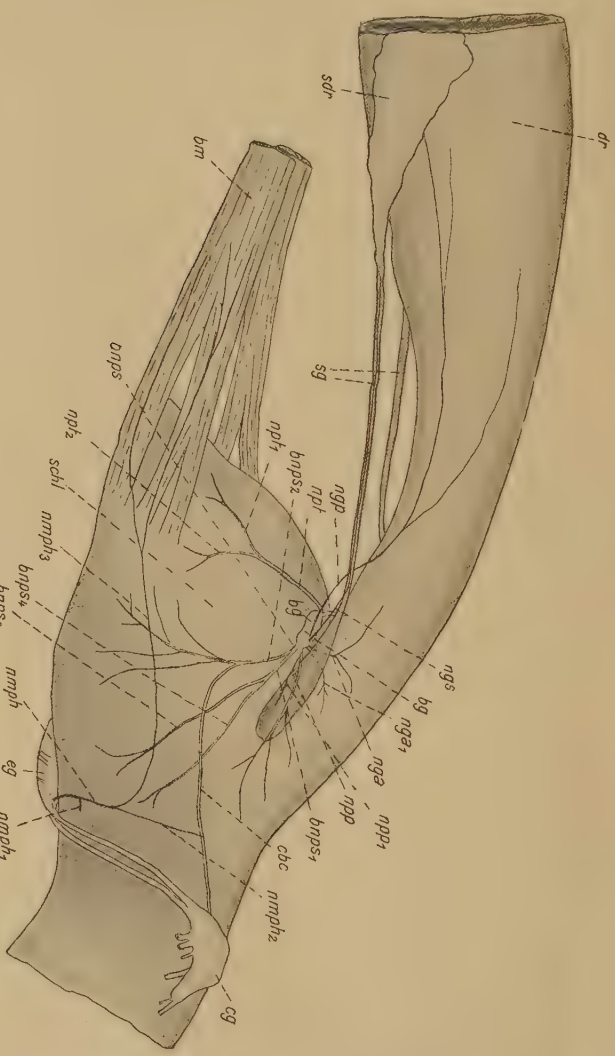

Fig. 15.
Radulasack in Seitenansicht mit Schlundring, Buccalganglion (*bg*) und Buccalnerven.

hinter der Radula. Die Muskulatur der Radula selbst wird (s. S. 521 ff.) von den Lippennerven versorgt.

Der zweite hintere Teilnerv ($bnps_2$) hat sein Innervationsgebiet seitlich am Radulasack, nur wenig vor dem Ganglion selbst. Er ver-

breitet sich schließlich in einer Anzahl inkonstanter Nerven in genanntem Gebiet. Von größerer Bedeutung ist er insofern, als von ihm, etwas variabel, doch nie allzuweit vom Ganglion das Cerebrobuccalconnectiv (*cbc*) austritt. Man könnte auch, wie Böhmig, sagen, das Cerebrobuccalconnectiv tritt aus dem Buccalganglion selbst aus, dann müßte man den zweiten Teil des Nerven $bnps_2$ als Seitennerv des Connectives ansehen. Doch halte ich es wegen des gleichmäßigen Verlaufs des oben angegebenen Nerven $bnps_2$ für berechtigter, diesen als Hauptnerven und das Connectiv als Nebennerven anzusprechen. Mit dem Connectiv verbindet sich in der Nähe des Cerebralganglions ein Seitennerv (Fig. 15, $nmph_2$) des Nervus musculi retractoris pharyngealis (s. S. 534). Da der Schlundring die verschiedensten Lagen zum Schlundkopf einnehmen kann, man vergleiche nur die Figuren 3 und 15, so kann das Connectiv nicht in der Muskulatur, wie seine Nachbarnerven, verlaufen, sondern muß in der Körperhöhle beweglich sein.

Nervus pharyngealis tertius. (Hinterer Schlundkopfnerv [Fig. 3, 15, *npt*]).

Der dritte der Schlundkopfnerven entspricht an Stärke dem zweiten, doch ist seine Ausdehnung geringer. Er verläuft vom Ganglion aus nach hinten bis in die Nähe der Buccalmuskulatur (*bm*) und teilt sich vorher in zwei konstante und gleichstarke Teilnerven (npt_1, npt_2).

Nervus gastricus anterior. Vorderer Darmnerv [Fig. 3, 15, *nga*]).

Dieser Nerv verläßt das Ganglion am vorderen Rand, benachbart dem ersten Schlundkopfnerv, doch mehr nach der Medianlinie zu als dieser. Unter dem Speichelgang her erreicht er auf dem nächsten Weg den Ösophagus und verteilt sich hier in mehrere Nerven. Selten ist der vordere Darmnerv am Darm weit zu verfolgen. Sein erster Seitennerv (nga_1) tritt manchmal so früh vom Nerven ab, daß man ihn für einen selbständigen Nerven halten könnte. An Stärke ihm gleich (beide sind aber schwächer als die Schlundkopfnerven) verläßt der zweite Darmnerv, der

Nervus gastricus posterior (hinterer Darmnerv [Fig. 15, Fig. 16]),

das Buccalganglion auf der vorderen Oberseite, nicht weit vom ersten Darmnerv und folgt dem Darm (*dr*) bis zur Leber (*le*). Vom Ganglion zieht der Nerv unter den Speichelgängen hindurch zum Darm

und an diesem in einer der vielen Längsfurchen aufwärts. Bald treten inkonstante Seitennerven ab, die sich am Darm verlieren. Der Hauptnerv läuft unter den Speicheldrüsen (*sdr*) weiter und verdickt sich merklich

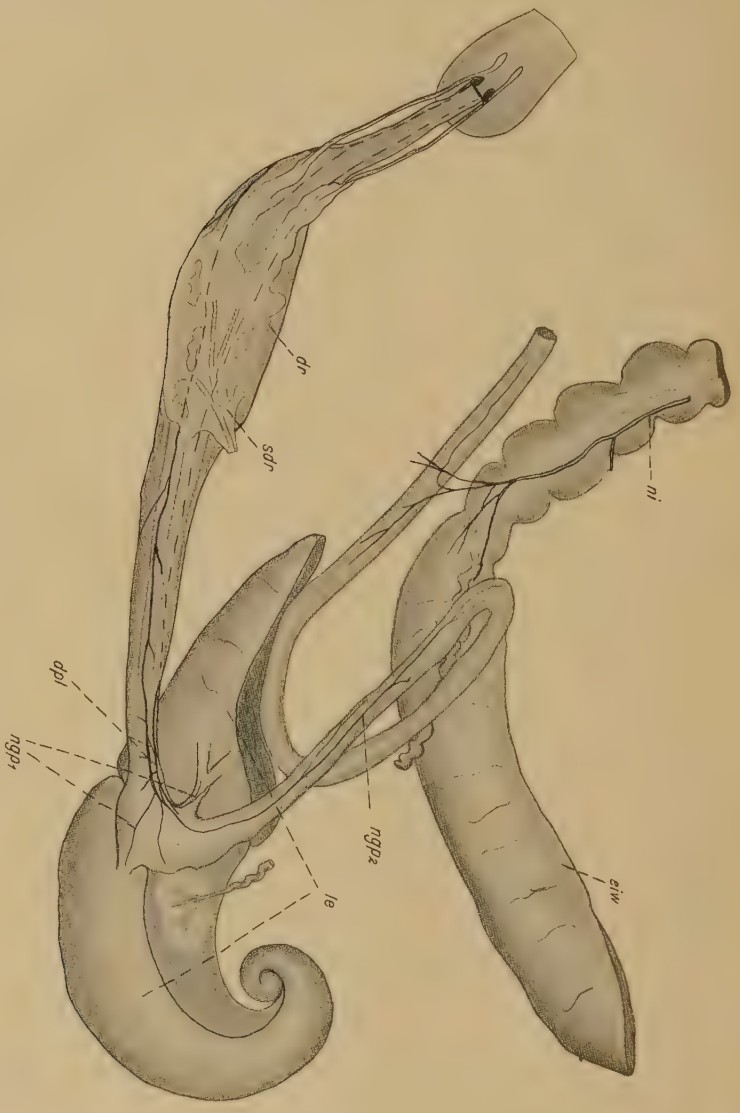

Fig. 16.
Verlauf der Nerven am Darm (*dr*) und zur Speicheldrüse (*sdr*).

vor der Leber. Hier treten auch beide Nerven, der vom rechten und vom linken Buccalganglion nahe zusammen und verlaufen eine Strecke parallel. Vor der Leber tritt Plexusbildung (*dpl*) ein. An dieser Stelle

finden sich bei *Arion empiricorum* im Nerven Ganglienknötchen, die bei *Helix pomatia* nicht vorhanden sind, im übrigen entsprechen diese Verhältnisse bei *Helix* denen bei *Arion*. Mit dem Darm dringen Nervenzweige in die Leberlappen ein (ngp_1). Ein Nervenzweig läßt sich meist noch am Darm entlang bis in die Nähe der Niere verfolgen (ngp_2). Doch innerviert der Nervus gastricus posterior weitere Teile des Darmes nicht mehr, sondern dies geschieht durch Seitennerven des Nervus intestinalis (Fig. 16, *ni*, s. S. 535ff.) und des Nervus analis (s. S. 542). Letzterer ist jedoch auf Fig. 16, ebenso wie der Enddarm, nicht gezeichnet.

Nervus glandulae salivalis. (Speicheldrüsennerv [Fig. 3, 15, *ngs*].)

Dieser Nerv tritt ebenso wie der vorige auf der vorderen Oberseite des Ganglions aus und bald an den benachbarten Speichelgang heran. An diesem läuft er aufwärts ohne Seitenäste abzugeben bis zu den Speicheldrüsen. Innerhalb der Speicheldrüsen (*sdr*) läßt er sich nur noch schwer weiter verfolgen.

Verzeichnis der Ganglien des Centralnervensystems mit ihren Connectiven und Nerven.

Cerebralganglien.

Protocerebrum
- Nervus olfactorius.
- Nervus opticus.
- Nervus cutaneus cephalicus.
- Nervus peritentacularis externus.

Mesocerebrum.

Metacerebrum.
- Nervus peritentacularis internus.
- Nervus labialis internus.
- Nervus labialis medianus.
- Nervus labialis externus.
- Nervus penis.
- Nervus arteriae cerebralis.
- Nervus acusticus.

Cerebrobuccalconnectiv.

Cerebropedalconnectiv.

Cerebropleuralconnectiv.

Eingeweideganglien.

Pleuralganglion.
- Nervus musculi columellaris.
- Nervus musculi retractoris pharyngealis.
- Cerebropleuralconnectiv.
- Pleuropedalconnectiv.

Rechtes Parietalganglion.
- Nervus pallialis dexter externus.
- Nervus pallialis dexter internus.
- Nervus aortae.

Linkes Parietalganglion.
- Nervus pallialis sinister.
- Nervus cutaneus pallialis.

Visceralganglion.
- Nervus analis.
- Nervus intestinalis.

Pedalganglien.
- Nervus cutaneus pedalis primus.
- Nervus cutaneus pedalis secundus.
- Nervus cutaneus pedalis tertius.
- Nervus arteriae pedalis anterior.
- Nervus arteriae pedalis posterior.
- Nervus musculi pedalis (I—X).
- Cerebropedalconnectiv.
- Pleuropedalconnectiv.

Buccalganglien.
- Nervus pharyngealis primus.
- Nervus pharyngealis secundus.
- Nervus pharyngealis tertius.
- Nervus gastricus anterior.
- Nervus gastricus posterior.
- Nervus glandulae salivalis.
- Cerebrobuccalconnectiv.

Zum Schluß sei es mir gestattet, Herrn Geh. Reg.-Rat Prof. Dr. E. Korschelt, auf dessen Anregung ich diese Arbeit unternahm, für das Interesse, das er mir stets entgegengebracht hat und die Förderung meiner Arbeit durch seine Ratschläge, aufrichtig zu danken. Ebenso

bin ich Herrn Dr. Harms für seine Unterstützung zu besonderem Dank verpflichtet.

Marburg, im Februar 1914.

Literaturverzeichnis.

Beck, Anatomie einer deutschen Buliminus-Art. Inaug.-Diss. Jena 1912.

W. Biedermann, Studien zur vergleichenden Physiologie der peristaltischen Bewegungen. Arch. f. Physiol. Bd. CVII. 1905. Bd. CXI. 1906.

L. Böhmig, Beiträge zur Kenntnis des Centralnervensystems einiger Pulmonatengasteropoden. Inaug.-Diss. Leipzig 1883.

Flemming, Zur Anatomie der Landschneckenfühler und Neurologie der Mollusken Zeitschr. f. wiss. Zoologie. Bd. XXII. 1872.

B. Haller, Die Intelligenzsphären des Molluskengehirns. Ein Beitrag zur stufenweisen Entfaltung dieser bei den Achordaten. Arch. f. mikroskop. Anat. Bd. LXXXI. Hft. III. 1913.

H. von Ihering, Über die Entwicklungsgeschichte von Helix. Jenaische Zeitschrift f. Naturwissenschaft. Bd. IX. 1875.

H. Lacaze-Duthiers, Du système nerveux des Mollusques gastéropodes pulmonés aquatiques. Arch. de zool. expérim. I. 1872.

A. Lang, Lehrbuch der vergleichenden Anatomie der wirbellosen Tiere. Mollusken, K. Hescheler. Jena 1907.

F. Leydig, Zur Anatomie und Physiologie der Lungenschnecken. Arch. f. mikrosk. Anat. Bd. I. 1865.

— Über das Gehörorgan der Gasteropoden. Arch. f. mikrosk. Anat. Bd. VII. 1871.

J. Meisenheimer, Die Weinbergschnecke. Leipzig 1912.

E. Merker, Nervenkreuzungen als Folgen einer ehemaligen Chiastoneurie bei den pulmonaten Gastropoden und die zweifache Art ihrer Rückbildung. Zoolog. Anzeiger. 1913. Bd. XLI.

Samassa, P. Über die Nerven des augentragenden Fühlers von Helix pomatia. Zool. Jahrbücher. Bd. VII. 1894.

W. Schmidt, Untersuchungen über die Statocysten unsrer einheimischen Schnekken. Inaug.-Diss. 1912. Jenaische Zeitschr. f. Naturwissenschaft. Bd. XLVIII.

C. Semper, Beiträge zur Anatomie und Physiologie der Pulmonaten. Zeitschr. f. wiss. Zool. Bd. VIII. 1857.

H. Simroth, Über die Sinnesorgane unsrer einheimischen Weichtiere. Zeitschr. f. wiss. Zool. Bd. XXVI. 1876.

— Bewegungen unsrer Landschnecken, hauptsächlich erörtert an der Sohle des Limax cinereoniger. Zeitschr. f. wiss. Zool. Bd. XXXII. 1879.

— Nervensystem der Mollusken in Bronns Klassen und Ordnungen des Tierreichs. Leipzig 1910. Lieferung 109—112.

Erklärung der Abkürzungen der Nervatur von Helix pomatia.

bcc, Buccalcommissur;
bg, Buccalganglion;
bn, Verbindung zwischen rechtem Parietal- und Visceralganglion;
bnps, Nervus pharyngealis secundus;
$bnps_1$—$bnps_4$, Seitennerven des vorigen;
ca, Commissura transversalis anterior;
cbc, Cerebrobuccalconnectiv;
cc, Cerebralcommissur;
cg, Cerebralganglion;
cp, Commissura transversalis posterior;
cpc, Cerebropedalconnectiv;
cplc, Cerebropleuralconnectiv;
dpl, Darmnervenplexus;
eg, Eingeweideganglien;
fn (*I*—*X*), Fußmuskelnerven;
gk, Ganglienknötchen der Fußsohle;
gol, Ganglion des Nervus olfactorius;
Msc, Mesocerebrum;
Mtc, Metacerebrum;
na, Nervus analis;
na_1—na_3, Seitennerven des Nervus analis;
nac, Nervus arteriae cerebralis;
nact, Nervus acusticus;
nad, Nervus arteriae pedalis anterior dexter;
napd, Nervus arteriae pedalis posterior dexter;
naps, Nervus arteriae pedalis posterior sinister;
nas, Nervus arteriae pedalis anterior sinister;
nat, Nervus aortae;
ncc, Nervus cutaneus cephalicus;
ncpd, Nervus cutaneus pedalis primus dexter;
$nepd_1$—$ncpd_7$, Seitennerven des letzteren;
ncpl, Nervus cutaneus pallialis;
ncps, Nervus cutaneus pedalis primus sinister;
$ncps_1$—$ncps_2$, Seitennerven des letzteren;
ncsd, Nervus cutaneus pedalis secundus dexter;
$ncsd_1$—$ncsd_{11}$, Seitennerven des letzteren;
ncss, Nervus cutaneus pedalis secundus sinister;
$ncss_1$—$ncss_8$, Seitennerven des letzteren;
nctd, Nervus cutaneus pedalis tertius dexter;
$nctd_1$—$nctd_2$, Seitennerven des letzteren;
ncts, Nervus cutaneus pedalis tertius sinister;
$ncts_1$—$ncts_2$, Seitennerven des letzteren;
nga, Nervus gastricus anterior;
nga_1, Seitennerv des letzteren;
ngp, Nervus gastricus posterior;

ngp_1, ngp_2, Seitennerven des letzteren;
ngs, Nervus glandulae salivalis;
ni, Nervus intestinalis;
ni_1—ni_5, Seitennerven des letzteren;
nle, Nervus labialis externus;
nle_1, Teilnerven des letzteren;
nli, Nervus labialis internus;
nlm, Nervus labialis medianus;
nmc, Nervus musculi columellaris;
nmc_1, Seitennerven des vorigen;
nmph, Nervus musculi retractoris pharyngealis;
$nmph_1$—$nmph_3$, Seitennerven des vorigen;
nn, Nervennetz der Fußsohle;
nol. Nervus olfactorius;
nop, Nervus opticus;
np_1, np_2, Nervi penis;
npd, Nervus pallialis dexter (externus und internus);
npde, Nervus pallialis dexter externus;
npdi, Nervus pallialis dexter internus;
$npdi_1$, Seitennerv des letzteren;
npe, Nervus peritentacularis externus;
npi, Nervus peritentacularis internus;
npl, Nervenplexus der Penis nerven;
npp, Nervus pharyngealis primus;
npp_1, Seitennerv des vorhergehenden;
nps, Nervus pallialis sinister;
nps_1—nps_6, Seitennerven desselben;
npt, Nervus pharyngealis tertius;
npt_1, npt_2, Seitennerven des vorigen;
Pc, Protocerebrum;
pcl, linkes, *pcr*, rechtes Parietalganglion;
pdc, Pedalganglion;
plg, Pleuralganglion;
ppc, Pleuropedalconnectiv;
st_1—st_6, Nervenstämme am Pedalganglion;
vc, Visceralganglion.

Erklärung der übrigen Abkürzungen.

a, Aorta;
a_1, linker Seitenast der Aorta;
ac, Arteria cerebralis;
ap_1, Fußarterie;
ap_2, erster Seitenast derselben;
atl, Atemloch;
au, Auge;
bdl, Boden der Lungenhöhle;
bm, Buccalmuskulatur;
dr, Darm;
e_1, Einkerbung zwischen Pleural- und Parietalganglien;
e_2, Einkerbung zwischen rechtem Parietal- und Visceralganglion;

eil, Eileiter;
eiw, Eiweißdrüse;
fd, fingerförmige Drüsen;
flg, Flagellum;
gar, Genitalarterie;
gew, Gewebe zwischen den Leberlappen;
hrl, Harnleiter;
i, Incisur am Pedalganglion;
kh, Körperhaut;
l_1 u. l_2, Längsgrenzen des inneren Pedalganglionteils;
le, Leber;
lps, Liebespfeilsack;
lv, Lungenvene;
m, Mantel;
ml, rechter Mantellappen am Atemloch;
nie, Niere;
p, Penis;
pe, Pericard;
qm, Quermuskulatur;
re, Receptaculum seminis;
rm, Retractormuskulatur;
rm_1, Mundretractor;
schl, Schlundkopf;
sdr, Speicheldrüse;
sg, Speichelgänge;
sl, Samenleiter;
stc, Statocyste;
t, Quergrenze des inneren Pedalganglionteils;
ta, äußerer Pedalganglionteil;
ti, innerer Pedalganglionteil;
tg, großer Tentakel;
tk, kleiner Tentakel;
tsch, Tentakelscheide des großen Tentakels;
v, vordere Vorwölbung am Pedelganglion;
v_2, hintere Vorwölbung am Pedalganglion;
vdf, Vas deferens;
v, Vulva;
zw, Zwitterdrüse.

Lebenslauf.

Ich, Ernst Schmalz, evangelisch und preußischer Staatsangehöriger, bin am 12. November 1887 zu Bad Orb im Kreis Gelnhausen geboren. Von Ostern 1900 bis Ostern 1905 besuchte ich das Gymnasium zu Hersfeld, dann das Gymnasium zu Hann.-Münden, das ich Ostern 1908 mit dem Zeugnis der Reife verließ. Ich studierte danach Naturwissenschaften und Mathematik, zuerst zwei Semester in Marburg (S.S. 1908, W.S. 1908/09), dann in München (S.S. 1909), Berlin (W.S. 1909/10) und wieder in Marburg, wo ich am 17. Dezember 1913 das Rigorosum bestand. Seitdem setze ich meine Studien in Marburg fort, trat mit Ausbruch des Krieges als Kriegsfreiwilliger beim 234. Reserve-Inf.-Regiment ein, mit dem ich zur Zeit an den Kämpfen in Flandern beteiligt bin.

Druck von Breitkopf & Härtel in Leipzig.